

## گزارش مورد: کودک مبتلا به ناتوانی یادگیری

مهین صدایی\* - سحر شمیل شوشتری\*\*

### تاریخچه

این مورد در طبقه بندی نورولوژیک جای می‌گیرد. بیمار کودکی است که در وضعیت تحصیلی اش به عنوان فرد مبتلا به ناتوانی یادگیری مطرح شده است. وی، اولین بار قبل از سیزده سالگی برای ارزیابی اختلال در پردازش شنوایی مرکزی (CAPD) ارجاع داده شده بود. مادر با گذشت زمان متوجه مشکلات عیده شنوایی فرزندش شده بود و به همین جهت انجام آزمایش مربوط به تواناییهای پردازش مرکزی شنوایی ضروری به نظر می‌رسید. کودک در شنیدن در حضور نویز و مسیرگفتاری دچار مشکل است و اغلب از اطرافیان می‌خواهد آنچه را گفته‌اند تکرار کنند. در مکان‌بایی صدا نیز بدون مشکل نیست. هیچ‌گونه اختلال تعادلی ندارد. کودک در مدرسه پیشرفت خوبی داشت و تنها مشکل وی در خواندن بود زیرا سطح خواندن او حدود یک پایه، پایین‌تر از حد انتظار بود. قوای هوشی کلی وی در حد هنجار بود.

مادر براساس آزمایشات شنوایی گذشته، اطلاع از افت شنوایی سمت راست کودک داشت.

کودک از نظر ناتوانی یادگیری، قبلاً توسط شنوایی‌شناس، متخصص گوش و حلق و بینی و مغز و اعصاب و یک کار درمان بررسی و معاینه شده بود.

### یافته‌های ادیولوژیک:

آستانه‌های تون خالص نشانگر حساسیت و تشخیص گفتار کاملاً هنجاری، برای گوش چپ بود. گوش راست دچار افت شنوایی حسی عصبی بیشتر در فرکانس‌های بالا در حد

متوسط تا شدید بود و کاهش تمایز گفتار (SDS) داشت که در شدتهای بالا، هیچ واژگونی مشاهده نمی‌شد (شکل ۱). با در نظر گرفتن افت یک طرفه، در ABR: گوش چپ هنجار ولی گوش راست درگیری حلزونی را نشان می‌داد (شکل ۲). علیرغم عدم تقارن شنوایی که مشکل در آزمونهای رفتاری مرکزی ایجاد می‌کرد (شکل ۳). آزمون SSW برای وی اجرا شد که با کمال تعجب نتیجه نقص دو طرفه حاصل شد! آزمون گفتار پالایش شده پایین گذر (LPFS) گوش چپ کاملاً هنجار و گوش راست ناهنجار بود. MLR نیز با استفاده از تون پیم  $500\text{ Hz}$  (با زمان خیز/افت ۴ میلی ثانیه و زمان پلاتوی ۲ میلی ثانیه) اجرا شد (شکل ۴).

علت استفاده از این محرک وجود شنوایی طبیعی در  $500\text{ Hz}$  و عدم تأثیر احتمالی از کاهش شنوایی حلزونی بود. هیچیک از امواج قادر به شناسایی نبود (قسمت A در نیمه تحتانی تصویر را مشاهده کنید) حدوداً یکسال بعد از تشخیص، پتانسیل‌های دیررس و امواج P300 بدست آمدند (شکل ۵). پتانسیل‌های دیررس ( $P_2, N_1$ ) گوش راست، کاهش شدید در دامنه‌های امواج و در گوش چپ پاسخهای ثبتي  $C_3$  و  $C_4$ ، تقریباً کاهش نشان می‌داد. پاسخ  $N_1$  گوش راست تأخیر داشت. P300 (بدست آمده با استفاده از تونهای مکرر و نادر  $500$  و  $750$  هرتز) در تحریک گوش راست، از مورفولوژی ضعیفتری نسبت به گوش چپ برخوردار بود، با این وجود زمان نهفتگی‌های هر دو گوش در محدوده کاملاً هنجار بود.

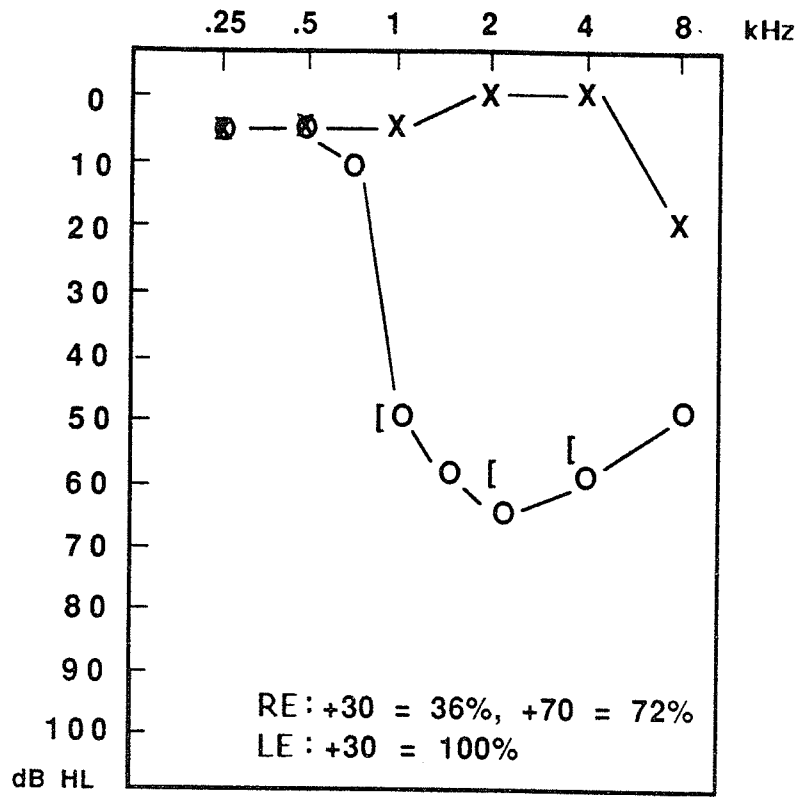
\* TUMS Scientific Board Member

\*\* B.Sc. in Audiology

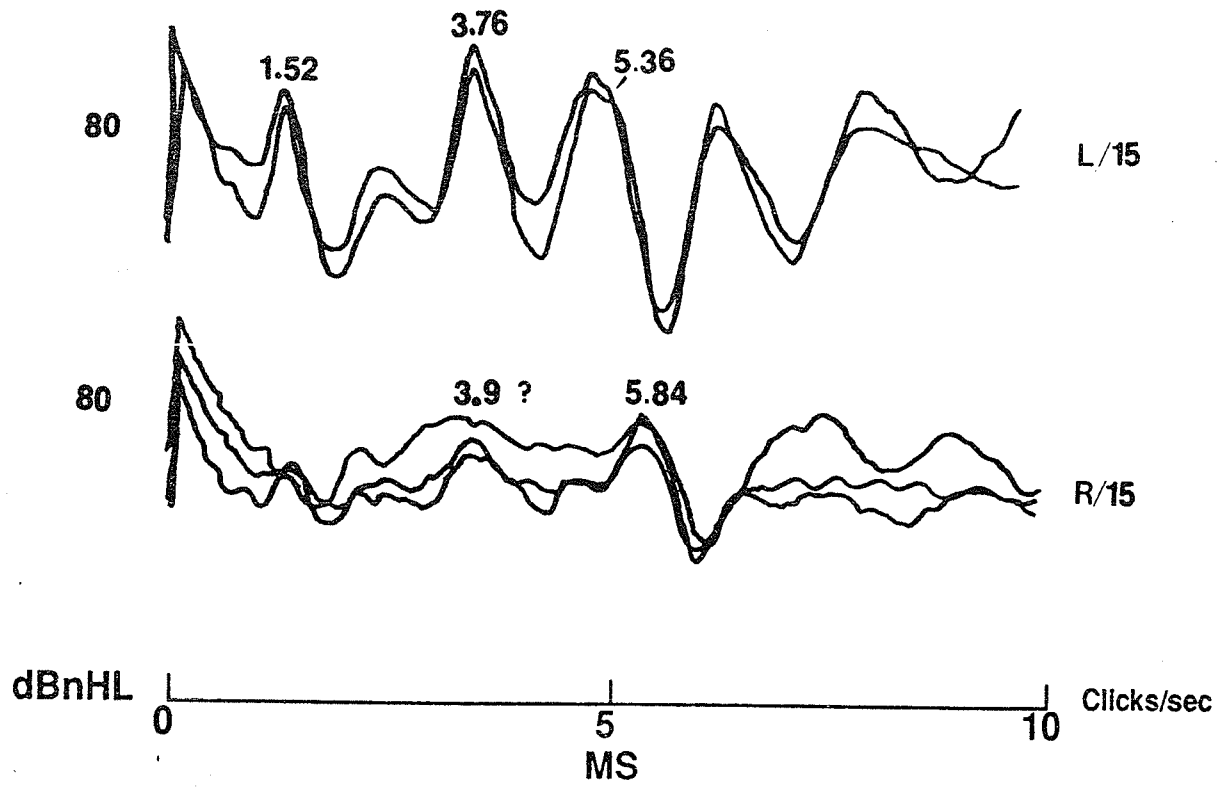
\* عضو هیئت علمی دانشگاه علوم پزشکی تهران

\*\* کارشناس شنوایی شناسی

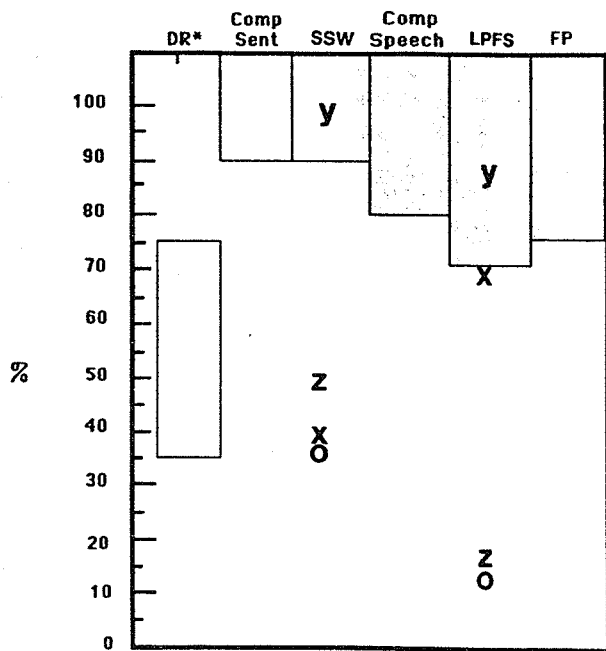
### AUDIOGRAM



شکل ۱- ادیوگرام و درصد امتیاز شناسایی گفتار (علامت O برای آستانه‌های پوشش یافته و پوشش نیافته گوش راست است).

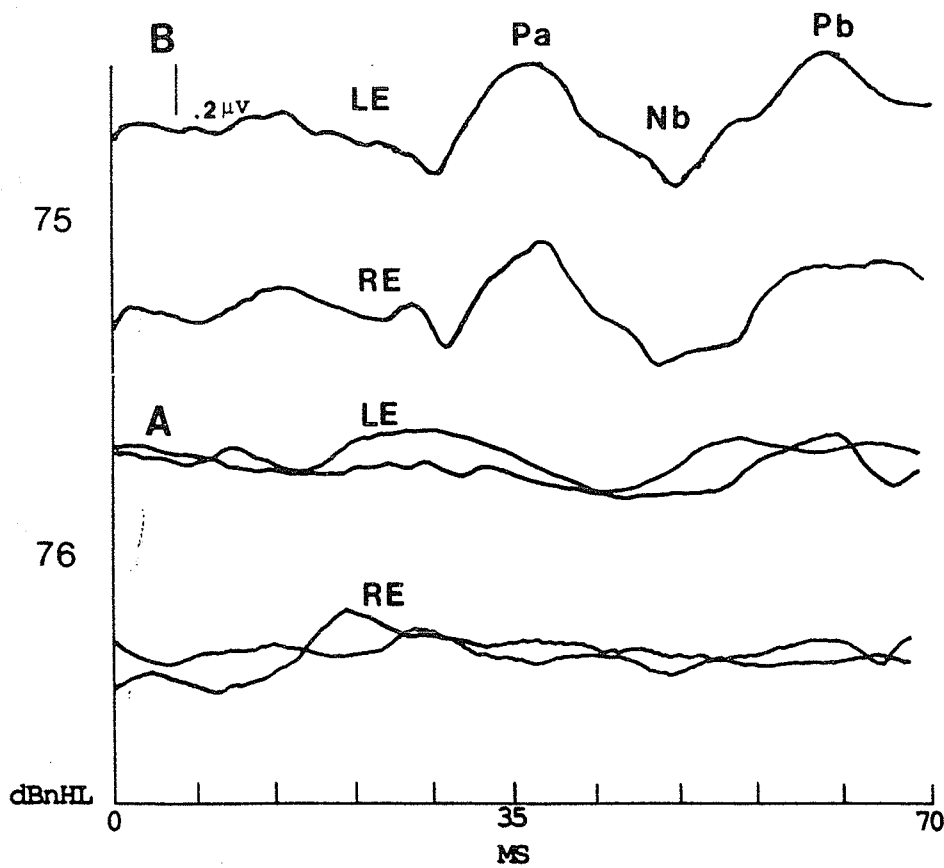


شکل ۲- میزان زمان نهفتگی در نتایج ABR بیمار

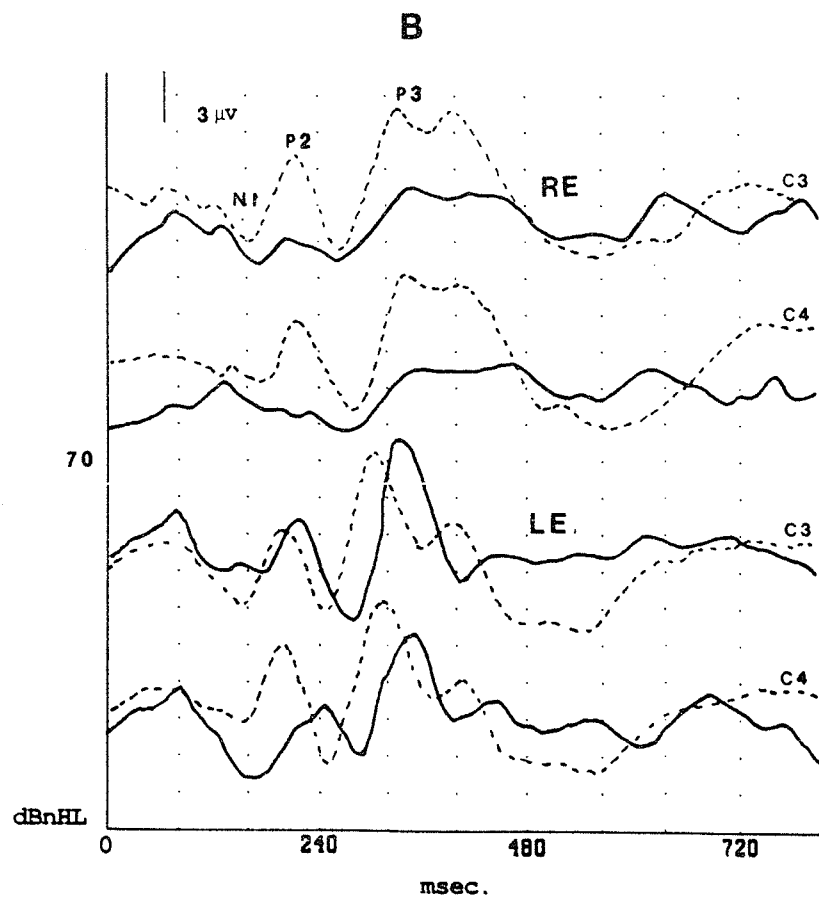
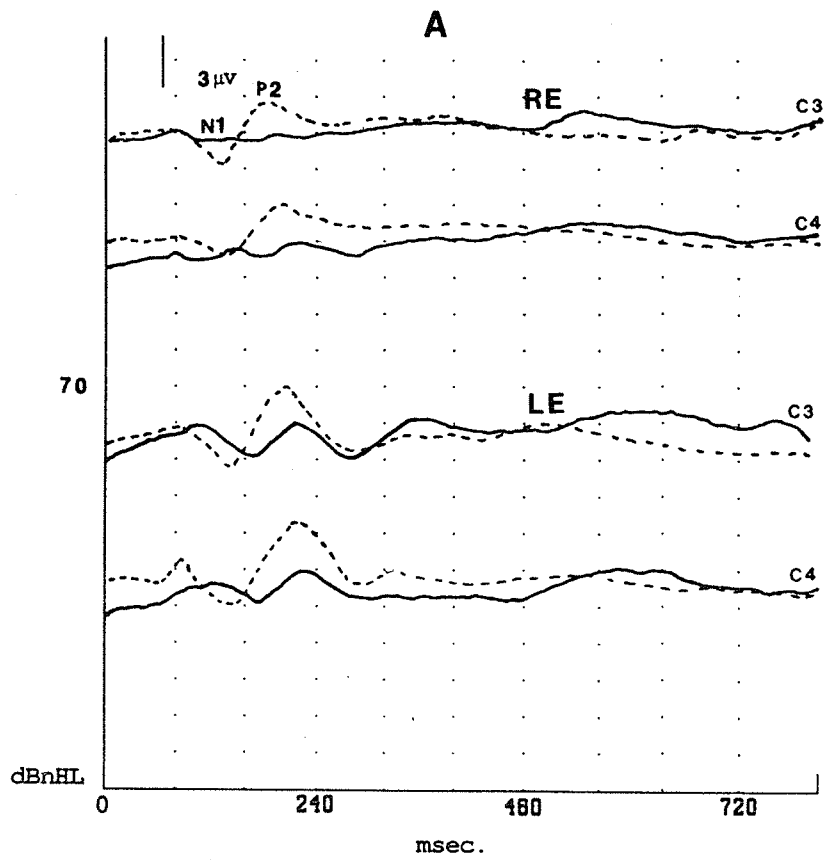


□ Normal Range  
 X, O = initial evaluation, LE, RE  
 Y, Z = 6 years later, LE, RE

شکل ۳- آزمون رفتاری شنوایی مرکزی انجام شده در ابتدا و ۶ سال بعد (پس از تغییر در مورفولوژی مغز)



شکل ۴- قسمت (A) MLR ثبت شده در C<sub>z</sub> اولیه و قسمت (B) ۶ سال بعد



شکل ۵- پتانسیل‌های دیررس (A) و  $P_{300}$  (B) در  $C_4$  و  $C_2$

## یافته‌های رادیولوژیک:

در ابتدای کار، به علت افت شنوایی یک طرفه و اینکه بهرحال مشکل باید در جایی باشد، سی تی اسکن انجام شد. همانطور که در تصویر ۶ مشاهده می‌کنید، کیست بزرگ در ساب آراکنوئید (بین عنکبوتیه و نرم شامه) در نیمکره راست وجود داشت. هم چنین در تصویر فشار روی لوبهای پیشانی (فرونتال)، گیجگاهی (تمپورال) و پس سری (پاریتال) را نشان می‌دهد و نیز کلاپس اینسولا [منطقه‌ای مثلث شکل که کف بطن جانبی را تشکیل می‌دهد]، بطن جانبی، منطقه دمی، پوتامن [بخش بزرگتر و جانبی تر هسته عدسی شکل]، گلوپیس پادلیس، [نسخ نرم کروی شکل]، تالاموس و کیسول داخلی مشخص است. ممکن است فشار در ناحیه نیمکره چپ وجود داشته باشد.

## تفسیر:

این کیست وسیع احتمالاً در هنگام تولد وجود داشته است و شاید اساس ناتوانی یادگیری کودک بوده است. احتمالاً علت اصرار مادر بر ارزیابی اختلال پردازش شنوایی مرکزی این بود که او بیش از همه متوجه مشکل شده بود. اگرچه اساساً اختلال در پردازش شنوایی مرکزی در اطفال به ندرت مشکل جدی نورولوژیک است، اما بهرحال این رخداد محتمل است. زمان کوتاهی بعد از معاینه بیمار، عمل شنت گذاری انجام شد تا شاید حداقل اثربخشی را دارا باشد. پیگیری بیمار چندین سال ادامه یافت و شنت هیچ تأثیری در کاهش حجم کیست نداشت و طبیعتاً وضعیت رادیولوژیک و شکایات بیمار به قوت خود باقی ماند. تکرار **MLR** و **SSW** همان ضایعه شنوایی دوطرفه را نشان می‌داد. نقص گوش راست در **SSW** به دلیل افت شنوایی گوش راست دور از انتظار نبود اما نقص گوش چپ احتمالاً به دلیل وجود ضایعه در نیمکره راست بود. در **MLR** هیچ پاسخی دیده نشد و از آنجاییکه فرکانسهای مورد استفاده در اثر کاهش شنوایی بیمار متأثر نشده بودند، عدم پاسخ را می‌توان به لحاظ درگیری **CANS** توجیه نمود. ضایعه وسیع ممکن است دو جهت را متأثر کرده باشد و / یا ایمپالس‌های همزمان در امتداد مسیر تالامو- کورتیکال را محدود کرده

باشد. پیشرفت کودک در مدرسه شاید به علت توجه بیش از حد معلمین نسبت به وی و نیز ساده ترین شکل توانبخشی از قبیل انتخاب محل مناسب در کلاس و شنیدن بر مبنای شناختی - گوش کردن بوده باشد.

حدود ۶ سال پس از اولین معاینه بیمار، مادر اظهار کرد که در طول دو ماه گذشته متوجه بهبودی چشمگیر در وضعیت تحصیلی، هوشیاری، ارتباطی و رفتار کلی فرزندش شده است. از مادر خواسته شد که پس از انجام سی تی اسکن دوره‌ای جهت ارزیابیهای شنوایی مراجعه نماید.

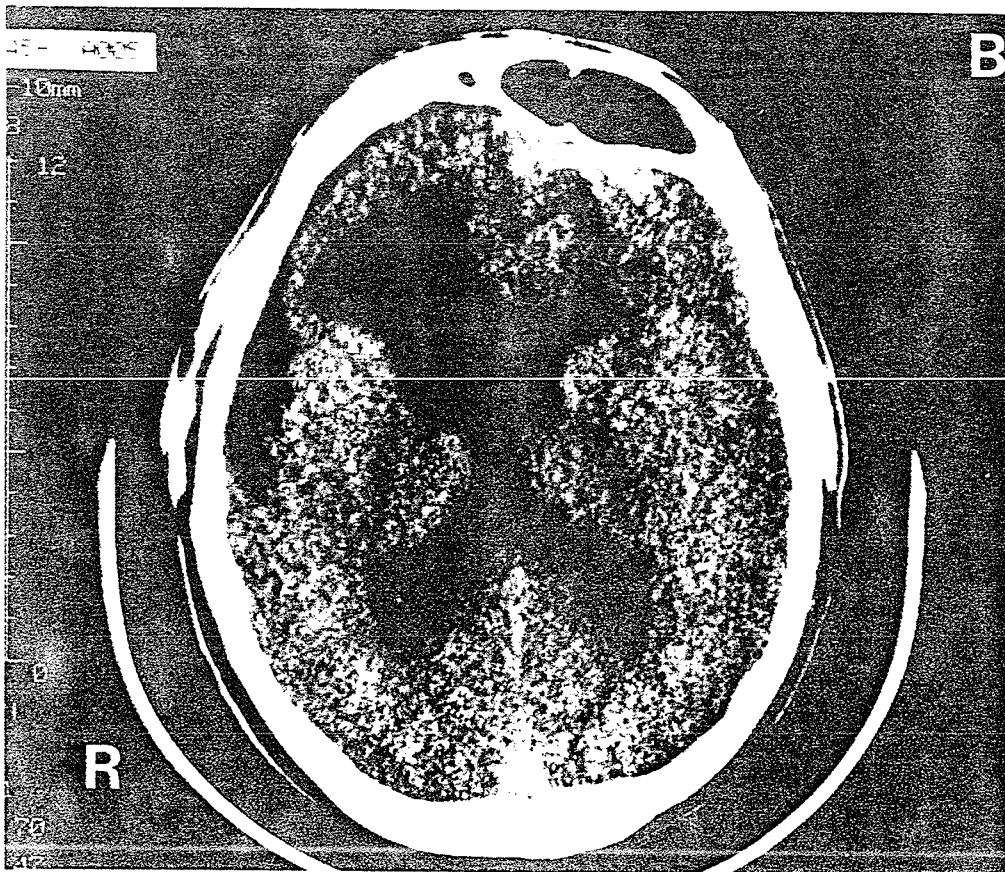
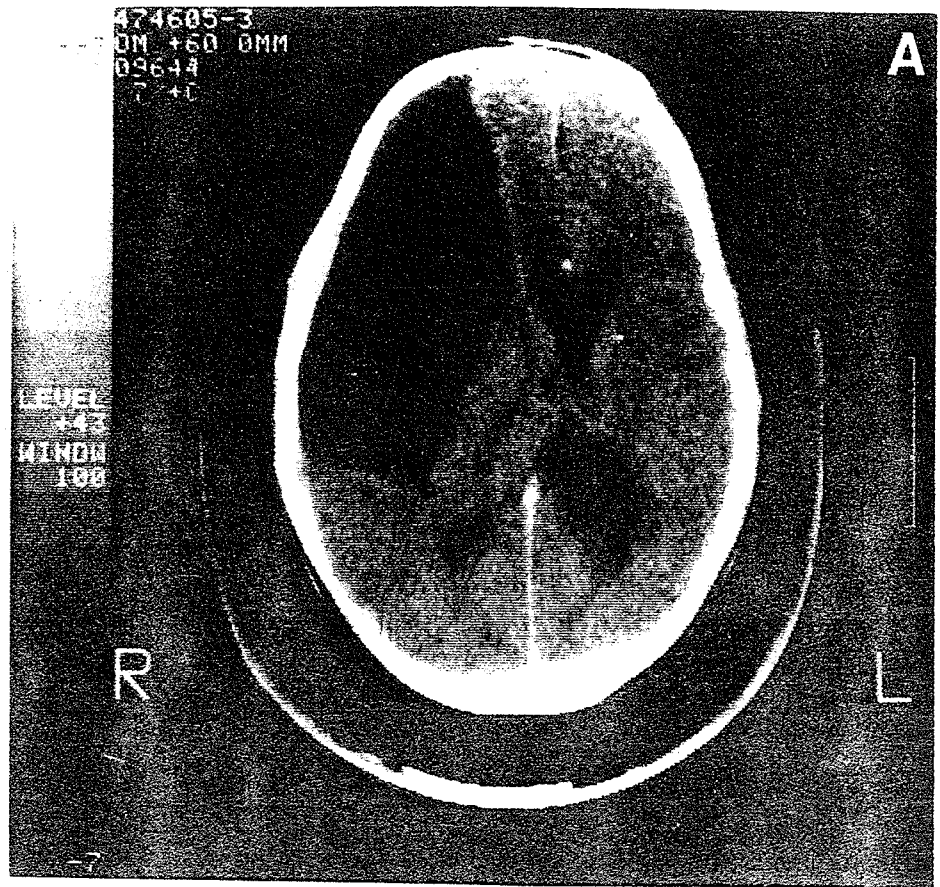
## یافته‌های رادیولوژیک II

پس از سی تی اسکن سالانه، اولین **CT** بهبودی نشان داد (تصویر ۶B) بدین صورت که بطن جانبی خلفی، لوب تمپورال، اینسولا، تالاموس و پوتامن تا حدودی به وضعیت تثبیت شده‌ای رسیده است، اگر چه مغز همچنان ناهنجاری قابل ملاحظه‌ای را نشان می‌داد، بهبودی بارزی در مرفولوژی کلی عصبی مشاهده می‌شد.

## یافته‌های ادیولوژیک II

در ارزیابی ادیولوژیک که ۶ سال بعد از اولین معاینه بیمار تکرار شد، تغییرات مشخصی در عملکرد شنوایی وی دیده شد. هیچ تغییری در ادیوگرام تون خالص، امتیازهای تشخیص گفتار و **ABR** هر دو گوش مشاهده نشد. با این وجود، **MLR** تون پپ ۵۰۰ هرتز با تأخیر مختصری در زمان نهفتگی وجود داشت که امواج **Pa**، **Na** و **Pb** هر دو گوش مشاهده می‌شد (قسمت **B** بالای تصویر ۴ توجه شود).

دامنه پتانسیل‌های دیررس نیز در هر دو گوش و نیز مکانهای ثبت، به طور مشخصی بهبود یافتند. (تصویر ۵ قسمت **A**). **P300** در گوش راست افزایش بارزی را در دامنه و کاهش مختصری در زمان نهفتگی و در گوش چپ فقط کاهش زمان نهفتگی را نشان می‌داد (تصویر ۵ قسمت **B**). آزمونهای **SSW** و **LPFS** نیز مبین بهبودی عمدتاً در گوش چپ بود (تصویر ۳).



شکل ۶- نتایج سی تی اسکن اولیه (A) و ۶ سال بعد (B) که نشان دهنده تغییرات بارز در ساختمان مغز است.

## تفسیر II

این تغییر در مورفولوژی مغز همراه با بهبودی شنوایی ناشی از آن نمونه‌ای از ترمیم و جبران (Plasticity) می‌باشد که ممکن است رخدادی در سیستم عصبی مرکزی موجب این تغییر شده باشد. احتمال می‌رود فیستولی بطور خودبخود در دیواره قدامی حفره باز شده باشد که موجب تخلیه مایع مغزی نخاعی به داخل بطن جانبی چپ شده است و در نتیجه جبران عدم تعادل را نموده است. آزمون SSW و پتانسیل‌های میان رس ، دیررس و P300 مبین تغییرات

منبع :

آناتومیک است. این بهبود در نتایج آزمونها همراه با بهبود در رفتار کلی بیمار بوده است. از آنجا که افت تون خالص در گوش راست با این تغییرات، ثابت مانده بود، گمان می‌رفت که ارتباطی با کیست نداشته باشد.

هم چنین این امر با نتایج SSW تأیید شد که مانند قبل نقص گوش راست و بهبود عملکرد گوش چپ را نشان داد. بیمار زندگی عادی خود را همراه با ادامه تحصیلات داراست.

1- Musiek, FE. Baran, JA. Pinheiro, ML. 1994. Neuroaudiology: Case Studies. 1st ed., SanDiego, California: Singular Publishing Group. pp.260-266.