

## گزارش یک مورد اکوستیک نورینوما

## با تظاهرات ادیولوژیک دوطرفه

□ سعید فراهانی

عضو گروه آموزشی شنوایی شناسی دانشکده توان بخشی  
دانشگاه علوم پزشکی تهران

## چکیده

تومور عصب هشتم یا اکوستیک نورینوما درصد زیادی از تومورهای زاویه پل-مخچه‌ای را شامل می‌شوند. این تومور از نظر هیستولوژی خوش خیم گزارش شده است. چنانچه تومور بیش از حد بزرگ شود می‌تواند علایم نورولوژیک، مانند عدم تعادل با منشأ مخچه‌ای، ادم پای، اختلال عملکرد سایر اعصاب جمجمه‌ای و... را به همراه داشته باشد.

اکوستیک نورینوما معمولاً به صورت یکطرفه ظاهر می‌شود و علایم ادیولوژیک آن نیز از افت شنوایی یکطرفه حکایت می‌کند. اما در مورد تومورهای بزرگ، علایم می‌تواند به صورت دوطرفه هم تظاهر نماید. که بالطبع نتایج ارزیابی‌های شنوایی را تحت تأثیر قرار می‌دهد.

در گزارش حاضر یک مورد بیمار ۳۱ ساله مبتلا به اکوستیک نورینوما در گوش راست معرفی می‌شود که در ارزیابی‌های شنوایی آن علاوه بر اختلال در گوش راست، تغییراتی نیز در آزمون اصوات خالص، اکوستیک رفلکس و ABR گوش چپ مشاهده می‌گردد.

## مقدمه

اکوستیک نورینوما در حدود ۰.۷٪ تومورهای داخل جمجمه را تشکیل می‌دهد. این تومور خوش خیم عصبی با سیر کند، عموماً از عصب وستیبولر فوقانی ناشی می‌شود و از نظر آسیب‌شناسی نیز

معمولاً از سلول‌های شوان غلاف عصبی منشأ می‌گیرد.

اکوستیک نورینوما شایعترین تومور زاویه پل-مخچه‌ای می‌باشد و به جهت استقرار آن در مسیر اعصاب زوج هشتم و بخصوص در مجرای گوش داخلی بیشترین علایم آن

مربوط به سیستم تعادلی و شنوایی است. به همین جهت مبانی تشخیصی عمده آن در این زمینه مورد بحث قرار می‌گیرد.

علایم اصلی این بیماری شامل کم‌شنوایی عصبی پیش‌رونده یکطرفه، وزوز، سرگیجه، عدم تعادل، سردرد و

است.

### معرفی بیمار

بیمار ۳۱ ساله، مذکر و ساکن شهر تهران می باشد که وجود کاهش شنوایی بخصوص در گوش راست را از حدود چند سال قبل همراه با وزوز اظهار می نماید. او از اختلال تعادل و سرگیجه نیز شکایت داشته و سابقه خانوادگی، ضربه به سر، تصادف، مسمومیت و ابتلا به بیماری های عفونی را ذکر نمی کند.

زیر صورت می پذیرد:

- ادیومتری صوت خالص
- ایمیتانس ادیومتری (تمپانومتری - آستانه های رفلکس اکوستیک - رفلکس دیکی)
- آزمون های گفتاری : (PIPB, SDS, MCL, SRT)
- آزمون های اختصاصی شنوایی : (ABLB, SISI, TDT, ...)

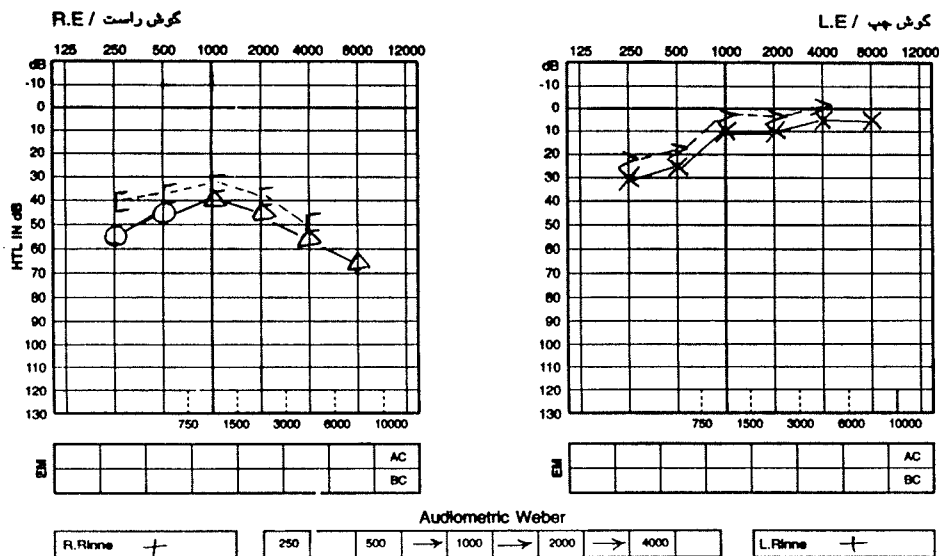
اختلال در عصب هفتم می باشند. در ۱۰٪ بیماران کم شنوایی به صورت ناگهانی بروز می کند. در مورد نوروفیبروم رکلینهاوزن علائم به صورت دو طرفه وجود دارد.

معمولاً اولین علامت اکوستیک نورینوما وزوز می باشد و کم شنوایی ممکن است ماهها یا سالها بعد از پدید آمدن وزوز عارض شود. در مراحل پیشرفته سرگیجه دایمی بروز می کند که از عوارض دیگر آن

بسمه تعالی  
دانشکده توانبخشی - دپارتمان شنوایی شناسی



### PURE TONE AUDIOMETRY / آزمون اصوات خالص



شکل ۱- ادیوگرام

### نتایج آزمون ها

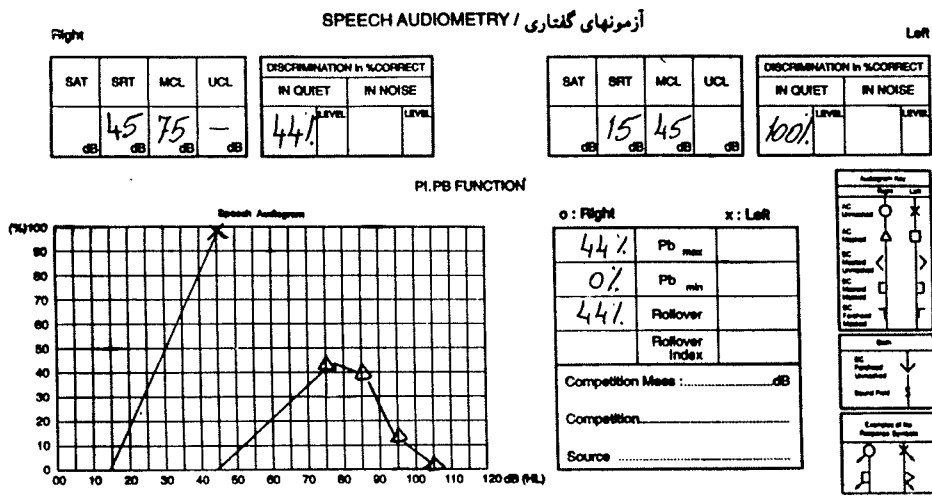
در معاینه اتوسکپی، خصوصیات پرده تمپان دو گوش کاملاً طبیعی بوده و آثاری از نقص سیستم انتقالی دیده نمی شود. نتایج آزمون اصوات خالص (شکل ۱)، بیانگر کاهش شنوایی حسی عصبی متوسط در گوش راست و افت ملایم فرکانس های پایین در گوش چپ می باشد.

- پاسخ های برانگیخته شنوایی (ABR)  
- آزمون کالریک و الکترونیستاگموگرافی جهت تأیید نهایی بررسی های ادیولوژیک، رادیوگرافی ساده ماستوئید و مجرای گوش داخلی، توموگرافی کامپیوتری، سی تی اسکن با سیسترنوگرافی و MRI توسط پزشک متخصص صورت می پذیرد. درمان این تومورها عمل جراحی

فلج عصب صورتی می باشد. تومورهای بزرگی که تا زاویه پلی-مخچه ای منتشر گردند، باعث بروز علائم ازدیاد فشار در این ناحیه می شوند. حتی می توانند با اعمال فشار روی ساقه مغز اختلالات شنوایی طرف مقابل را نیز بوجود آورند.

جهت بررسی ادیولوژیک افراد مشکوک به اکوستیک نورینوما، معمولاً ارزیابی های

Downloaded from aud.tums.ac.ir at 21:45 IRST on Tuesday January 26th 2021



شکل ۲- آزمونهای گفتاری

گزارش شده است:

- فقدان عملکرد وستیبول محیطی راست
- هایپرمتری در تست ساکادیک
- غیرطبیعی بودن آزمایشهای تعقیبی آرام هدف، تست اپتوکینتیک و نگاه خیره
- تغییرات مورفولوژیک در منحنیها
- درنهایت با کمک ENG وجود ضایعات وری حلزونی راست با انعکاس بر وستیبول مرکزی و منحنه مطرح شده است.

اکوستیک رفلکس به هر دو طریق همانسوپی و دگرسوپی در دو گوش غایب می باشد.

نتایج آزمون BERA بیمار عبارت است از:

گوش راست - حذف کلیه امواج ABR به استثنای موج I (شکل ۴).

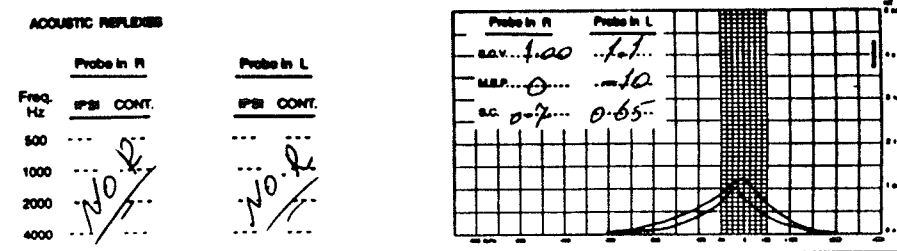
گوش چپ - کلیه امواج ABR در این گوش ظاهر شده اند، ضمن آنکه موج V از وضوح چندان خوبی برخوردار نبوده و میزان IPL III-V بشدت افزایش یافته است (شکل ۵).

در آزمون الکترونیستاموگرافی نتایج زیر

در آزمونهای گفتاری (شکل ۲) آزمون SRT (آستانه دریافت کلمات)، تطابق مناسبی را با معدل اصوات خالص ۵۰۰ و ۱۰۰۰ و ۲۰۰۰ هرتز نشان داده است.

SDS (درصد تمایز کلمات) در گوش چپ از امتیاز طبیعی (۱۰۰٪) برخوردار بوده است. در حالی که گوش راست افت امتیازات را به صورت بارز (۴۴٪) نشان می دهد و در آزمون PIPB واژگونی محرز مشاهده می گردد.

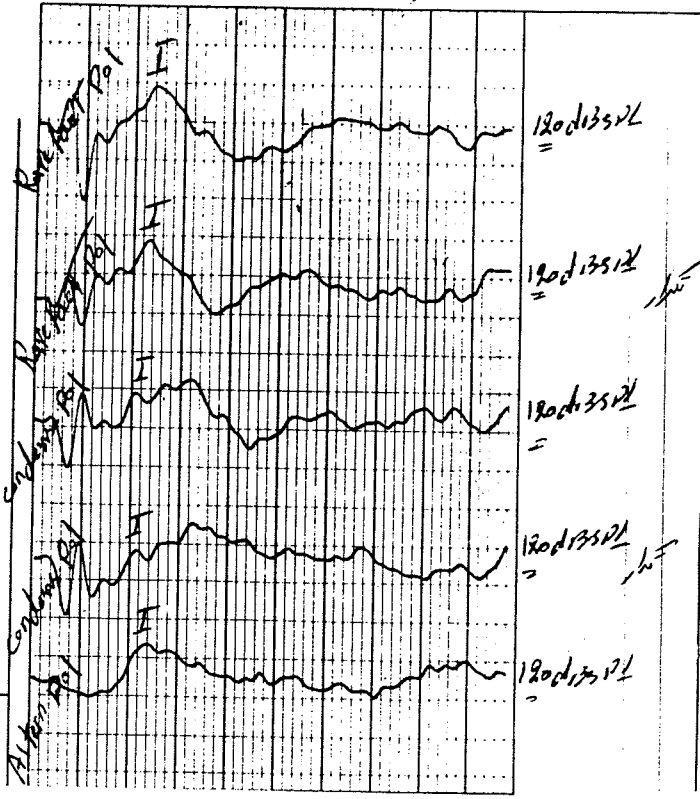
در ایمیتانس ادیومتری (شکل ۳) تمپانومتری دو گوش type AN بوده لیکن



شکل ۳- ایمیتانس ادیومتری

ERA 2250

RIGHT



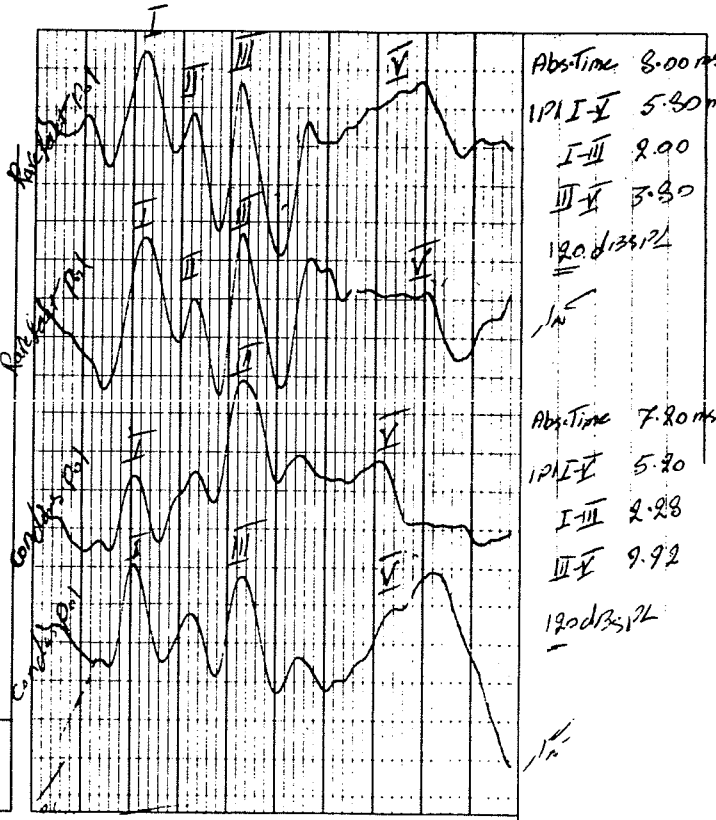
نام و نام خانوادگی: س. ا. تاریخ: ۱۳۹۲/۱/۲۱

Stim. Function: click *Ratclaw*  *condes*   
 Freq./Time: 4000 Hz  0.125 ms   
 Input Filter: High  
 Rep. Rate: 10 Sweep/Sec/Sec./Sweep  
 Stimulus Start: ms  
 Sweep Time: 10 ms

شکل ۴- نتایج آزمون BERA گوش راست

ERA 2250

LEFT

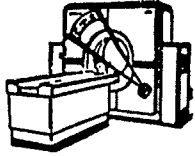


Abs. Time 8.00 msec  
 I-II 5.80 msec  
 I-III 9.00  
 III-IV 3.80  
 1200d13512  
 Abs. Time 7.80 msec  
 I-II 5.80  
 I-III 2.98  
 III-IV 9.92  
 1200d13512

نام و نام خانوادگی: س. ا. تاریخ: ۱۳۹۲/۱/۲۱

Stim. Function: click *Ratclaw*  *condes*   
 Freq./Time: 4000 Hz  0.125 ms   
 Input Filter: High  
 Rep. Rate: 10 Sweep/Sec/Sec./Sweep  
 Stimulus Start: ms  
 Sweep Time: 10 ms

شکل ۵- نتایج آزمون BERA گوش چپ



بسمه تعالی  
بیمارستان بقية الله الاعظم (عج)



گزارش توموگرافی کامپیوتری (سی. تی. اسکن)

تاریخ: ۷۱/۱۰/۸

نام و نام خانوادگی:

کد: ۶۴۵

سن: ۳۱

نوع سی تی اسکن: سری گوش داخلی

مکارم محترم جناب دکتر آشتیانی

درفوسای خلفی توده مهبرداداس تقریباً هموزن با ادم مختصر در راست همراه تعریض IAC مجاور دیده میشود. در سوپرا تانتوریال بطنهای جانبی در شاخهای تامپورال متسع است.

پس از انجام آزمون‌های ادیولوژیک فوق، بیمار توسط پزشک گوش و حلق و بینی جهت بررسی‌های رادیولوژیک معرفی گردید که نتایج سی. تی. اسکن (شکل ۶) سری گوش داخلی، در درجه اول وجود نورینوم اکوستیک راست را نشان داده است.

در نماهای رادیوگرافی وجود توده حجیم در C.P.A راست مشاهده شد که در نهایت وجود توموری بزرگ در ناحیه مجرای گوش داخلی و زاویه پلی-منخچه‌ای توسط عمل جراحی به اثبات رسید.

### بحث

علائم ادیولوژیک موجود در گوش راست وجود یک ضایعه عصبی محرز را مطرح می‌سازد. در حالی که افت ناچیز حسی عصبی فرکانس‌های بم، حذف رفلکس‌های اکوستیک و افزایش IPL III-V در گوش چپ حکایت از یک ضایعه در Low Brain stem می‌نماید که نشأت گرفته از فشار فیزیکی تومور اکوستیک بزرگ بر تنه مغزی می‌باشد.

نتیجه: نورینوم اکوستیک راست در درجه اول و مننژیوم در تشخیص افتراقی مطرح است. / ش /

بیمارستان بقية الله الاعظم  
دکتر سید محمدباقر  
عضو هیئت مدیره  
باتتعمیم احتراماً  
داه‌یو لوژیست

شکل ۶- گزارش سی. تی. اسکن

### منابع

- 1- Abramovich, s, Electric Response Audiometry in Clinical practice, 1990.
- 2- House. W, Luetje. C, Doyle. K, Acoustic Tomors Diagnosis and Management, 1997.

۳- دکتر مختاری امیر مجدی، نعمت‌الله، بیماری‌های گوش، ۱۳۶۸.