

Review Article

Cervicogenic vertigo: etiology, diagnosis and treatment

Elham Tavanai, Fahimeh Hajiabolhassan

Department of Audiology, School of Rehabilitation, Tehran University of Medical Sciences, Iran

Received: 18 August 2012, accepted: 19 December 2012

Abstract

Background and Aim: Cervicogenic dizziness is induced by a specific neck position and the earth's gravity has no effect on provoking of it. The precise incidence of cervicogenic dizziness is not certain but, 20-58% of patients following sudden head injuries experience its symptoms. In this article, the etiology, diagnosis and treatment of cervicogenic vertigo is discussed.

Methods: At first, articles of cervicogenic dizziness from electronic databases of Google scholar, PubMed, Scopus, Ovid and CINAHL were searched from 1987 up to 2012. Then, the articles in them vertigo, disequilibrium or nystagmus were consistent with neck disorders were searched.

Conclusion: Articles with title of cervicogenic vertigo (cervical vertigo) were limited. Clinical researches about cervicogenic vertigo up to now implicate on several points; all signify that we cannot diagnose it certainly and there is not any specific single test for that. Recently, smooth pursuit neck torsion test (SPNTT) has introduced for diagnosis of cervicogenic vertigo that is not valid yet. There is no protocol for diagnosis of cervicogenic vertigo and diagnosis is often based on limited clinical experiences of clinicians. Physiotherapy, medication and manual therapies are options for treatment but there is no distinct and effective treatment for it and in just one article, a combination of treatments for cervicogenic vertigo as a protocol has recommended.

Keywords: Cervical vertigo, cervicogenic vertigo, cervical headache, neck pain, manual therapy, vestibular rehabilitation

Please cite this paper as: Tavanai E, Hajiabolhassan F. Cervicogenic vertigo: etiology, diagnosis and treatment. *Audiol.* 2013;22(3):1-13. Persian.

سرگیجه گردنی: علل، تشخیص و درمان

الهام توانای، فهیمه حاجی ابوالحسن

گروه شنوایی‌شناسی، دانشکده توانبخشی، دانشگاه علوم پزشکی تهران، ایران

چکیده

زمینه و هدف: سرگیجه گردنی سرگیجه‌ای است که به دنبال وضعیت خاص گردن ایجاد می‌شود و جاذبه زمین در برانگیختن آن بی‌تأثیر است. شیوع دقیق سرگیجه گردنی مشخص نیست ولی ۵۸-۲۰ درصد بیماران در پی ضربه ناگهانی به سر، علائم آن را تجربه می‌کنند. در این مقاله علل، تشخیص و درمان سرگیجه گردنی مورد بحث و بررسی قرار می‌گیرد.

روش بررسی: در ابتدا مقالات مربوط به سرگیجه گردنی از بانک‌های اطلاعاتی PubMed, Google scholar, Scopus, Ovid و CINAHL از سال ۱۹۸۷ تا سال ۲۰۱۲ مورد جستجو قرار گرفتند. سپس مقالاتی که در آنها اختلالات گردن با سرگیجه و عدم تعادل همراه بود جستجو شدند.

نتیجه‌گیری: مقالات با عنوان خاص سرگیجه گردنی محدود بود. مطالعات بالینی در مورد سرگیجه گردنی تا به الان بر چند نکته دلالت دارند. همه آنها دال بر این هستند که هنوز قادر به تشخیص قطعی آن نیستیم و آزمون منفرد ویژه‌ای برای تشخیص آن هنوز مطرح نشده است. تشخیص آن مبتنی بر رد گزینه‌های دیگر است. اخیراً آزمون تعقیب آرام با چرخش گردن برای تشخیص سرگیجه گردنی ارائه شده که هنوز کاملاً معتبر نشده است. پروتکلی برای تشخیص سرگیجه گردنی وجود ندارد و اکثر تشخیص‌ها براساس تجارب بالینی محدود پزشکان است. فیزیوتراپی، دارودرمانی و درمان‌های دستی گزینه‌هایی برای درمان هستند ولی درمان مشخص مؤثری هنوز برای آن وجود ندارد و تنها در یک مطالعه ترکیبی از درمان‌ها برای سرگیجه گردنی به‌عنوان پروتکل مطرح شده است.

واژگان کلیدی: سرگیجه گردنی، گیجی با منشأ گردن، سردرد گردنی، درد گردن، درمان دستی، توانبخشی دهلیزی

(دریافت مقاله: ۹۱/۵/۲۸، پذیرش: ۹۱/۹/۲۹)

مقدمه

فرآیندی که وضعیت‌دهی به بدن را کنترل می‌کند بسیار پیچیده است و سیستم‌های مختلفی در آن دخیل هستند. سه سیستم بینایی، دهلیزی و حس عمقی عضلات در کنترل وضعیت بدن با هم تعامل دارند و اطلاعات را از طریق آوران‌های خاصی به سیستم عصبی مرکزی می‌فرستند. حس عمقی گردن نیز قسمتی از این سیستم است. شواهد زیادی در مطالعات انسانی و حیوانی حکایت از این دارد که ورودی‌های حس عمقی گردن مشارکت قابل توجهی در هماهنگی چشم، سر، وضعیت بدن و همچنین جهت‌گیری فضایی دارند (۱) و از این جهت آوران‌های گردن اجزای مهمی در حفظ تعادل محسوب می‌شوند (۲). مشخصاً اختلال در هر یک از سیستم‌های دخیل در حفظ تعادل می‌تواند

موجب سرگیجه و مشکلات تعادلی شود (۳). سرگیجه یا عدم تعادل یک علامت غیراختصاصی و رایج است و بسیاری از پزشکان در برخورد با بیماران گوناگون با شکایت‌های گوناگونی همچون عدم تعادل، سبکی سر، گیجی و منگی مواجه هستند (۴). Sloane و همکاران (۲۰۰۱) شیوع سرگیجه را از ۱/۸ درصد در جوانان تا بیش از ۳۰ درصد در سالمندان تخمین زده‌اند (۵). متأسفانه در بیماران مبتلا به سرگیجه، اغلب با یک چالش تشخیصی رو به رو هستیم، چراکه عوامل گوناگونی می‌توانند سرگیجه ایجاد کنند (۶). رایج‌ترین تشخیص‌ها برای سرگیجه عواملی مانند هیدروپس آندولنفاتیک، سرگیجه خوش‌خیم وضعیتی، میگرن، عدم جبران مرکزی، مشکلات حاد سیستم دهلیزی و نقص عملکرد

نویسنده مسئول: تهران، خیابان انقلاب، بعد از پیچ شمیران، دانشکده توانبخشی، دانشگاه علوم پزشکی تهران، گروه شنوایی‌شناسی، کد پستی: ۱۱۴۸۹۶۵۱۴۱، تلفن:

E-mail: abolhassani@sina.tums.ac.ir، ۲۹۶ داخلی ۰۲۱-۷۷۵۳۴۴۴۴

بانک‌های اطلاعاتی موجود در PubMed, Google scholar, Scopus, Ovid و CINAHL استفاده شد. در ابتدا مقالات با عنوان سرگیجه گردنی (cervical vertigo)، گیجی با منشأ گردن (cervicogenic dizziness)، نیستاگموس گردنی (cervical nystagmus)، عدم تعادل گردنی (cervical disequilibrium OR imbalance) سردرد گردنی (cervicogenic headache: CEH/Cervical headache) مورد جستجو قرار گرفتند. سپس واژگان گردن، اختلالات گردن، درد گردن، ضربه ناگهانی به سر (whiplash injury)، حس عمقی گردن، ارتعاش، تزریق بیهوشی در تلفیق با سرگیجه، تعادل، عدم تعادل، افتادن، نیستاگموس، گیجی، ویدیو/الکترونیستاگموگرافی، پوسچروگرافی، کالریک، آزمون تعقیب آرام با چرخش گردن (Smooth Pursuit Neck Torsion Test: SPNTT)، تشخیص، ارزیابی، درمان، فیزیوتراپی، درمان دستی و توانبخشی دهلیزی جستجو شد و مقالات مرتبط از سال‌های ۱۹۸۷ تا ۲۰۱۲ مورد بررسی و مرور قرار گرفت. در ابتدا مروری مختصر بر نقش گردن در حفظ تعادل خواهیم داشت و سپس ارزیابی و درمان را بررسی خواهیم کرد.

نقش گردن در حفظ تعادل

گردن شامل مکانیسم‌هایی است که مستقیماً در کنترل تعادل دخالت دارند (۱) و اتصالات خاصی بین گیرنده‌های گردن، سیستم بینایی، دهلیزی و سیستم عصبی سمپاتیک وجود دارد (۱۳). سیستم حس عمقی گردن (Cervical proprioceptive system: CPS) نقش مهمی در حفظ تعادل بدن ایفا می‌کند و شامل گیرنده‌های مکانیکی موجود در مفاصل بین مهره‌های گردن، گیرنده‌های مکانیکی موجود در عضلات و رباط‌های گردن، دوک‌های واقع در عضلات کوتاه و عمقی مهره‌های گردن و رشته‌های متصل‌کننده آن به نورون‌های شاخ خلفی نخاع است (۱۲). کنترل وضعیت گردن و حرکت آن، به پاسخ‌های مناسب از این گیرنده‌های مکانیکی وابسته است (۱۴). Guyton (۱۹۹۱) ابراز می‌کند که مهم‌ترین اطلاعات

سیستم خودمختار بدن گزارش شده است (۸). یک نوع دیگر و خاص سرگیجه، سرگیجه گردنی است که حیطه‌ای بحث برانگیز است. برخی سرگیجه و عدم تعادلی را که معمولاً با درد، سفتی گردن و یا سردرد همراه است و اغلب در پی آسیبی به گردن رخ می‌دهد سرگیجه گردنی تعریف کرده‌اند (۹). در سال ۱۹۵۵ Ryan و Cope برای اولین بار وجود سرگیجه و گیجی همراه با اختلالات گردن را «سرگیجه گردنی» نامیدند (۱۰) و از آن پس، این مشکل بعد از کوپولولیتیزیس رایج‌ترین علت در تشخیص سرگیجه بوده است (۱). گفتنی است که اخیراً از اصطلاح گیجی با منشأ گردنی (cervicogenic dizziness) به جای سرگیجه گردنی (cervical vertigo) استفاده می‌شود (۱۱ و ۱۲) چرا که در این اختلال، هم سرگیجه چرخشی، هم عدم تعادل و گیجی ممکن است به تنهایی دیده شود و اصطلاح سرگیجه، تمامی این حالات را در بر نمی‌گیرد. در این مقاله برای راحتی، از اصطلاح سرگیجه گردنی استفاده خواهد شد.

مشکل اساسی که همیشه در تشخیص سرگیجه وجود دارد این است که از نظر تئوری ممکن است فرایندهای گوناگونی موجب سرگیجه شوند. در بیماران مشکوک به سرگیجه گردنی نیز این قضیه صدق می‌کند و اغلب علت‌های دیگری را نیز می‌توان جایگزین کرد (۱۲). با این وجود، شواهدی هم وجود دارد که نشان می‌دهند سرگیجه گردنی اختلالی مجزاست (۴). یکی دیگر از مشکلات اصلی در تشخیص بیماران مبتلا به سرگیجه گردنی، نبودن آزمون ویژه با حساسیت و ویژگی مشخص برای این اختلال است. اخیراً آزمون‌هایی برای ارزیابی سرگیجه گردنی پیشنهاد شده است، ولی هنوز هیچ یک از آنها به‌طور جداگانه توانایی شناسایی دقیق این اختلال را ندارند. به دلیل شیوع و اهمیتی که سرگیجه گردنی دارد، شناخت آن به‌عنوان یک حیطه بالینی هم از جنبه تشخیصی و هم درمانی مهم است. این مطالعه با هدف بررسی علل، تشخیص و درمان سرگیجه گردنی انجام شد.

روش بررسی

برای بررسی مقالات از سیستم جستجوی پیشرفته

با توجه به مطالعات موجود به نظر منطقی می‌رسد که وقتی عملکرد گردن به هر دلیلی مختل شود، کنترل وضعیت بدن نیز متأثر شده و علائمی مانند سرگیجه و عدم تعادل به وجود آید.

علل سرگیجه گردنی

برای سرگیجه گردنی علل گوناگونی ارائه شده است. در مطالعات بسیاری گزارش شده است که سرگیجه گردنی اغلب به همراه ضربات ناگهانی به گردن (whiplash injury) ایجاد می‌شود (۴) و ۵۰-۲۵ درصد افرادی که در تصادفات دچار ضربه ناگهانی به سر می‌شوند و گردن با شدت زیادی به جلو و عقب کشش پیدا می‌کند، از سرگیجه و عدم تعادل رنج می‌برند. از آنجایی که آوران‌های گردن در کنترل وضعیت بدن، جهت‌گیری فضایی و هماهنگی سر و چشم نقش دارند، بسیاری از افراد معتقدند که در ضربه‌های ناگهانی به سر اگر ضربه مغزی رخ ندهد، نقص عملکرد گیرنده‌های مکانیکی گردن علت اصلی سرگیجه محسوب می‌شود (۲۴).

معمولاً سه مکانیسم برای توصیف پاتوفیزیولوژی سرگیجه گردنی مطرح است که عبارتند از تحریک سیستم عصبی سمپاتیک گردن، تراکم مکانیکی عروق مهره‌ای (vertebral) و اختلال در گیرنده‌های حس عمقی مهره‌های C0 تا C3 (۱۰، ۱۲) Galm و همکاران (۱۹۹۸) بر این باورند که تنها اختلال قسمت‌های فوقانی ستون فقرات موجب سرگیجه می‌شود و اختلالات پایین‌تر از C2-C3 به احتمال زیاد سرگیجه ایجاد نمی‌کنند (۲۲). اعتقاد بر این است که رایج‌ترین علت سرگیجه گردنی ناشی از اختلالات حس عمقی گردن، نقص عملکرد مفاصل جمجمه‌ای گردنی (craniocervical) است (۱۲).

یکی دیگر از علت‌های ذکر شده برای سرگیجه گردنی، تحریک سیستم سمپاتیک گردن است. عقده گردنی فوقانی، بزرگترین عقده عصبی سمپاتیک گردنی است که در سطح مهره‌های C2-C3 قرار گرفته است. محققان معتقدند که آسیب‌های فوقانی در ناحیه گردن، اثر منفی روی این عقده عصبی می‌گذارد. این آسیب‌ها می‌توانند عصب‌دهی سیستم سمپاتیک

حس عمقی لازم برای تعادل از گیرنده‌های موجود در مفاصل گردن نشأت می‌گیرند. آوران‌های حس عمقی گردن توسط رفلکس‌های گردنی (Cervico-colic reflex: CCR) رفلکس تونیک گردنی (Tonic neck reflex: TNR) و رفلکس گردنی-چشمی (Cervico-ocular reflex: COR) که در تعامل با دیگر رفلکس‌های سیستم بینایی و دهلیزی هستند باعث حفظ ثبات سر، چشم و وضعیت بدن می‌شوند (۱۲ و ۱۵). اگر حفظ تعادل فقط متکی به سیستم دهلیزی یا گردن بود، درک وضعیت درست سر یا گردن در فضا دچار خطا می‌شد. وقتی اطلاعات سیستم دهلیزی و گردن ترکیب می‌شوند، چرخش سر و گردن در فضا به درستی درک می‌شود (۱۶). در نتیجه، رفلکس‌های گردن و سیستم دهلیزی در وضعیت‌دهی و ثبات سر با هم مشارکت دارند. نکته قابل توجه این است که این رفلکس‌ها در گردن در راستای هم، اما در تنه خلاف هم عمل می‌کنند (۱۷). مطالعات حیوانی نیز نقش اطلاعات حس عمقی گردن در کنترل وضعیت بدن را نشان داده‌اند. این مطالعات گزارش کرده‌اند که تزریق بیهوشی در بافت‌های عمقی گردن موجب نیستاگموس و افتادن حیوان به هنگام راه رفتن (Gait) در جهتی که تزریق انجام شده است می‌شود (۱۱ و ۱۸). در انسان‌ها نیز تزریق بیهوشی موجب افتادن‌های خفیف به سمت تزریق بدون ایجاد نیستاگموس و آتاکسی شده است (۱۸). به علاوه، هم در انسان‌ها و هم در حیوانات آزمایشگاهی به واسطه تحریک اعصاب آوران عضلات دوکی گردن از طریق ارتعاش، انحراف از خط عمود مشاهده شده است (۱۹ و ۲۰). Bove و همکاران (۲۰۰۲) نشان داده‌اند که تحریک اعصاب آوران گردن در انسان‌های هنجار، سرعت و جهت راه رفتن را نیز متأثر می‌کند (۲۱). تجارب بالینی و مطالعات آناتومیک بسیاری نیز وجود دارد که ارتباط بین گیرنده‌های مهره‌های گردن و هسته‌های دهلیزی را نشان داده‌اند (۲۲). به عبارت دیگر، دیده شده است که بین گیرنده‌های حس عمقی ریشه خلفی نخاع گردن و هسته‌های دهلیزی ارتباط وجود دارد. این رابطه در هماهنگی چشم و دست (eye-hand)، درک تعادل و تنظیم وضعیت بدن نقش ایفا می‌کند (۲۳ و ۲۶).

وجود رابطه بین چند عامل دیگر در مهره‌های گردن مانند تزریق انتخابی در ریشه عصب (selective nerve root injections: SNRI)، سندرم Barre-Lieou و اسپوندیلوز گردنی (cervical spondylosis) با سرگیجه و عدم تعادل شناخته شده است.

اسپوندیلوز گردنی یک بیماری رایج به‌ویژه در سالمندان است. در برخی از مطالعات دیده شده است که در این بیماران، به‌دلیل نزدیکی آناتومیک عروق مهره‌ای و مهره‌های گردن، با چرخاندن یا خم کردن بیش از حد گردن، عروق مهره‌ای متراکم شده و جریان خون مهره‌ای به‌طور معنی‌داری کاهش می‌یابد. با کاهش جریان خون سرگیجه، عدم تعادل و نیستاگموس ایجاد می‌شود (۲۸-۳۱). Olszewski و همکاران (۲۰۰۶) نشان دادند که ۵۰ درصد بیماران مبتلا به اسپوندیلوز گردنی از سرگیجه رنج می‌برند (۲۸). سندرم Barré-Liéou نیز به عنوان یک علت دیگر مطرح است. در سال ۱۹۶۲ Barré سندرمی را توصیف کرد که به اعصاب سمپاتیک خلفی گردن مربوط می‌شد. این سندرم به‌عنوان یک حیطه نورولوژیک مورد قبول واقع نشده است، ولی می‌تواند علتی برای سرگیجه گردنی در افراد مبتلا به آسیب‌های حاد گردنی که به خوبی به درمان پاسخ داده‌اند باشد. این سندرم سه علامت بسیار شایع شامل سردرد یا درد گردن، سرگیجه و وزوز گوش دارد و به ایسکمی ناشی از تراکم اعصاب سمپاتیک گردنی نسبت داده شده است (۳۲).

مواردی که ذکر شد اغلب برای سرگیجه گردنی مطرح است، با این وجود سرگیجه گردنی به‌صورت موردی در شستن سر در آرایشگاه با خم کردن بیش از حد سر (۳۳) و در پی شنا کردن در یک زن ۱۹ ساله نیز دیده شده است (۳۴).

تشخیص و ارزیابی سرگیجه گردنی

تشخیص سرگیجه گردنی معمولاً با قطعیت همراه نیست. سرگیجه گردنی در افراد ۳۰ تا ۵۰ ساله بیشترین شیوع را دارد و در زنان رایج‌تر از مردان است (۳۵). همان‌طور که اشاره شد سیستم حس عمقی گردن از طریق نوار نخاعی-دهلیزی با هسته‌های

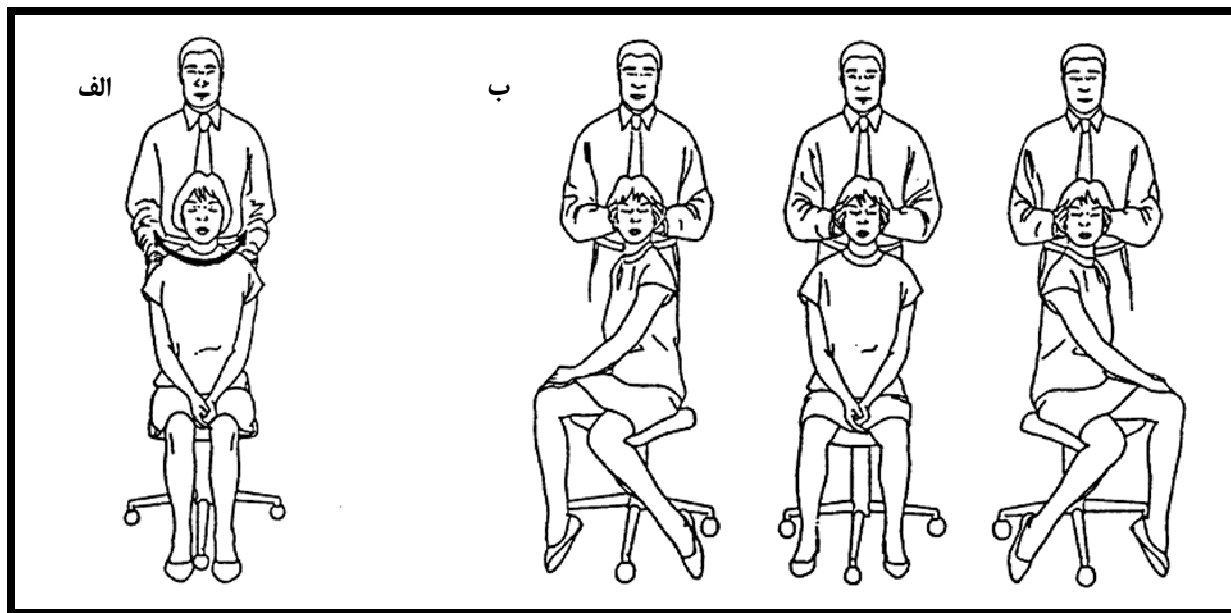
عروق مهره‌ای و عروق کاروتید داخلی را متأثر کنند و به این واسطه خونرسانی را مختل کرده و سرگیجه ایجاد کنند (۶). فرضیه‌ای وجود دارد که تحریک شبکه سمپاتیک گردنی، باعث تحت فشار قرار گرفتن شریان شنوایی داخلی می‌شود و در نتیجه خونرسانی حلزون کاهش یافته و سرگیجه ایجاد می‌شود. شواهد کمی برای حمایت از این فرضیه وجود دارد و اعتقاد بر این است که گردش خون داخل جمجمه‌ای مستقل از سیستم سمپاتیک گردنی کنترل می‌شود (۱۲).

علت دیگر سرگیجه گردنی، نقص عملکرد عروق مهره‌ای-قاعده‌ای (vertebrobasilar) است. تراکم، کشیدگی، قطع و یا تنگ شدن مکانیکی، آمبولی و آرترواسکلروز در یک یا هر دو شریان مهره‌ای می‌تواند باعث کاهش جریان خون شده و سرگیجه ایجاد کند (۶، ۱۲، ۲۵). هرچند سرگیجه به عنوان علامت نقص عملکرد عروق مهره‌ای-قاعده‌ای معمولاً با علائم دیگری نیز همراه است، ولی در مواردی ممکن است تنها علامت این اختلال باشد (۱۲).

وضعیت‌دهی نادرست به سر و گردن، بدشکلی‌های مادرزادی استخوان‌های گردن و بافت‌های ستون فقرات فوقانی، اختلالات تخریبی (degenerative) و ضربه به گردن نیز از مشکلات مکانیکی هستند که ممکن است موجب کاهش جریان خون عروق مهره‌ای-قاعده‌ای شوند (۶). برای مثال بیماری Os odontoideum یک ناهنجاری شدید در اتصالات ستون فقرات گردن است که گاهی موجب سرگیجه می‌شود. علائم گزارش شده در این بیماری پیچیده است و شامل درد گردن، کجی مادرزادی گردن، حالت تهوع، سرگیجه، نیستاگموس، اختلال در تکلم (dysarthria)، اختلال در صوت (dysphonia)، اختلال در بلع (dysphagia)، اختلالات بینایی و علائم بالینی شامل ایسکمی گردنی و مغزی همراه با صرع و غش کردن (syncope) و در موارد شدیدتر مشکلات تنفسی است (۲۶). Haldeman و Dagenais در سال ۲۰۰۱ به نقل از Lieou (۱۹۲۸) گزارش کردند که آرتريت گردنی نیز معمولاً باعث سرگیجه و سردرد می‌شود (۲۷).

دهلیزی مرتبط می‌شود. مطالعات بالینی و نوروفیزیکی نیز نشان داده‌اند که اختلالات عملکردی یا ضایعات عضوی در سیستم حس عمقی گردن، منجر به علائم مشابهی با ضایعات سیستم دهلیزی مانند سرگیجه، نیستاگموس و اختلالات تعادلی می‌شود. در نتیجه، برای تشخیص افتراقی سرگیجه گردنی از دیگر اختلالات، در ابتدا باید علل دیگر سرگیجه مانند سرگیجه حمله‌ای وضعیتی خوش‌خیم (با استفاده از آزمون‌های وضعیت‌دهی)، نوریت دهلیزی (با استفاده از ویدئونیستاگموگرافی و صندلی چرخان)، منییر، سرگیجه ناشی از اختلالات سیستم عصبی مرکزی، سرگیجه ناشی از اختلالات روانی و سرگیجه پس از ضربه (post-traumatic vertigo) را رد کرد. استفاده از تاریخچه‌گیری برای رد درگیری مهره‌ای-قاعده‌ای، استفاده از آزمون بنشین و بلند شو (sit-to-stand test) برای رد سنکوپ قلبی، آزمون‌های آتاکسی قسمت‌های پایینی تنه (limb ataxia tests) برای رد درگیری سیستم عصبی مرکزی و مانور دیکس-هالپایک برای رد سرگیجه وضعیتی خوش‌خیم می‌توانند مفید باشند (۶). به عبارت دیگر، تشخیص سرگیجه گردنی تشخیصی مبتنی بر رد اختلالات دیگر است. با این وجود، برخی مطالعات نیز حاکی از آن هستند که اختلالات تعادل همراه با درد گردن، نمودی متفاوت از اختلالات دهلیزی دارند. در اختلالات گردنی علائم متمایزتر و مشخص‌تر است و در اختلالات گردنی علائم ظریف‌تر و کمتر هستند. آزمون‌های اکولوموتور با کمی اصلاحات در تشخیص سرگیجه گردنی مانند اختلالات دهلیزی می‌توانند مفید باشند. شواهدی مبنی بر نقص عملکرد سیستم اکولوموتور مانند کاهش بهره تعقیب آرام، تغییر سرعت و زمان نهمتگی ساکاد و افزایش بهره رفلکس گردنی-چشمی (cervico-ocular reflex) در بیماران مبتلا به درد گردن وجود دارد. به نظر می‌رسد آزمون تعقیب آرام به شیوه‌ای خاص، برای کشف اختلالات چشم ناشی از تغییر ورودی‌های گردن کاربرد داشته باشد (۳۶). SPNTT برای ارزیابی مکانیسم‌های حس عمقی گردن و شناسایی افراد مبتلا به سرگیجه گردنی ارائه شده است. در این آزمون حرکات تعقیب آرام چشم در حالت خنثی (سر مستقیم) و ۴۵ درجه چرخش به راست و چپ

مورد بررسی قرار می‌گیرد. بهره پاسخ برای هر وضعیت گردن به دست می‌آید. تفاوت بین بهره در حالت خنثی و میانگین بهره در وضعیت‌هایی که گردن چرخانده شده است محاسبه می‌شود. کاهش بهره در حالتی که سر چرخانده شده است، نسبت به حالت خنثی، فقط در افراد مبتلا به درد گردن دیده می‌شود و در اختلالات دهلیزی مشاهده نمی‌شود. در چندین مطالعه، افزایش معنی‌داری در تفاوت بهره در دو حالت در افراد مبتلا به ضربه ناگهانی سر نسبت به افراد طبیعی یا حتی افراد مبتلا به منییر و سرگیجه مرکزی گزارش شده است. حتی در کسانی که مبتلا به ضربه ناگهانی سر هستند و سرگیجه دارند و آنهایی که سرگیجه ندارند نیز تفاوت معنی‌داری دیده شده است. هنوز علت این تفاوت مشخص نیست. استفاده از این آزمون اگرچه نویدبخش است، ولی هنوز به‌طور کامل برای شناسایی بیماران مبتلا به سرگیجه گردنی معتبر نشده است (۳۷). یکی دیگر از آزمون‌های اکولوموتور که می‌تواند کمک‌کننده باشد آزمون نگاه خیره (gaze) است. در آزمون نگاه خیره، در حالی که سر فرد را آهسته می‌چرخانیم یا جلو و عقب می‌بریم، از وی می‌خواهیم که به نقطه‌ای نگاه کند. در این وضعیت بیماران مبتلا به درد گردن قادر نخواهند بود که روی نقطه تمرکز کنند و ممکن است دچار سرگیجه یا تاری دید شوند (۳۶). به غیر از آزمون‌های اکولوموتور، مانورهای مفید دیگری نیز برای کمک به تشخیص سرگیجه گردنی وجود دارد. یکی از این مانورها، آزمون چرخش سر در وضعیت مستقیم (head-turning upright test) است که در شکل ۱ نشان داده شده است. در این مانور، سر را تا حد نهایی به یک سمت می‌چرخانند و ۳۰ ثانیه صبر می‌کنند. از لحاظ بالینی، نیستاگموسی که با تغییر جهت سر یا گردن ایجاد شود و تحت تأثیر جاذبه نباشد سرگیجه گردنی را محتمل می‌سازد. آزمون در ابتدا با چرخاندن سر شروع می‌شود و در این حالت فقط آوران‌های دهلیزی تحریک می‌شوند. در ادامه فرد را روی وسیله‌ای می‌نشانیم که بتوانیم سر را غیرمتحرک کرده و بدن را بچرخانیم. وقتی سر را غیرمتحرک می‌کنیم، اگر سرگیجه و نیستاگموس دوباره ایجاد شود، نشان‌دهنده یک منشأ گردنی برای سرگیجه است. اگر نیستاگموس



شکل ۱- آزمون چرخش سر در وضعیت نشسته الف) چرخاندن سر بیمار به چپ و راست، ب) ثابت نگه داشتن سر در حالی که بیمار بدن خود را می چرخاند. (۷)

ناگهانی، بی‌حسی یا ضعف دو سمت بدن، دوبینی و سردرد نیز دیده می‌شود. اعتقاد بر این است که وجود سرگیجه‌های دوره‌ای بدون وجود این علائم برای بیش از سه هفته، به‌ندرت ناشی از بیماری مهره‌ای-قاعدہ‌ای است (۱۲).

مشاهدهٔ نیستاگموس ناشی از چرخش گردن را که یک رفلکس گردنی-چشمی (COR) طبیعی به‌شمار می‌رود نباید به تنهایی برای تشخیص سرگیجهٔ گردنی به‌کار برد، چون اگرچه کاهش ورودی‌های دهلیزی یا افزایش حساسیت حس عمقی گردن به حذف رفلکس مذکور کمک می‌کنند، ولی تشخیص در کنار یافته‌های غیرطبیعی دیگر تکمیل می‌شود (۲۶).

دربارهٔ علائم همراه با سرگیجهٔ گردنی توافق نظر وجود ندارد و مشخص نیست که این علائم در تشخیص کمک‌کننده باشند. با این وجود، مطالعات مختلف نشان داده است که درد گردن معمولاً با اختلالات تعادلی همراه است (۳، ۴ و ۱۱). به نظر می‌رسد بین درد و سرگیجهٔ گردنی تا حد زیادی ارتباط وجود دارد. به عبارت دیگر همان‌طور که سرگیجه و گیجی شکایت رایج

وضعیتی وجود داشته باشد، در صفحهٔ افقی زنش خواهد داشت. با مقایسهٔ نیستاگموس در افراد هنجار و افراد دچار سرگیجهٔ گردنی دیده شده که تفاوتی در فرکانس وجود ندارد، اما به نظر می‌رسد در افراد مبتلا به سرگیجهٔ گردنی نیستاگموس شدت بیشتری داشته باشد (۷). توصیه می‌شود که در ارزیابی بیماران دچار نیستاگموس دقت شود، چرا که نیستاگموس با منشأ گردنی، اغلب در هنگام حرکات سر، بلافاصله ظاهر می‌شود و شدت آن در نتیجهٔ پاسخ‌های تطابقی کاهش می‌یابد. در مقابل، نیستاگموس ناشی از نقص عملکرد مهره‌ای-قاعدہ‌ای، در انتهای چرخش سر، با تأخیری در حدود ۵۰ ثانیه ایجاد می‌شود و شدت آن با تکرار افزایش می‌یابد (۷). به‌علاوه، در تشخیص افتراقی سرگیجهٔ گردنی و سرگیجهٔ ناشی از نقص عملکرد عروق مهره‌ای (Vertebrobasilar Insufficiency: VBI) گفته می‌شود که سرگیجهٔ ناشی از نقص عملکرد مهره‌ها، معمولاً علاوه بر حالت تهوع و استفراغ که در اختلالات دهلیزی نیز وجود دارد، علائم دیگری مانند توهمات بینایی، کاهش دید، آتاکسی، افتادن‌های

که پوسچروگرافی با سر خم شده به سمت عقب (retroflexion) می‌تواند یک آزمون معتبر برای تشخیص سرگیجه گردنی باشد (۴۰). ما با این نکته موافق هستیم، چون با وضعیت‌دهی به گردن ساختارهای مختلفی تحت فشار قرار می‌گیرند و اگر آسیبی در گردن رخ داده باشد ممکن است زودتر اثرش را روی پوسچر نشان دهد. این در حالی است که در وضعیتی که گردن در حالت عادی و مستقیم است ممکن است مشکلی دیده نشود. از دید ما پوسچروگرافی با وضعیت‌های مختلف گردن و نه فقط به سمت عقب توصیه می‌شود.

در کل می‌توان گفت که تشخیص سرگیجه گردنی معمولاً با قطعیت صورت نمی‌گیرد و تشخیص آن مبتنی بر رد گزینه‌های دیگر است. در ابتدا باید ابتدا به بیماری‌های گوش داخلی، سرگیجه مرکزی، سرگیجه‌های منشأ روانی، تمارض و دلایل پزشکی سرگیجه و دیگر حیطه‌ها رد شود. مشخصه این اختلال عدم تعادل، و سبکی سر است. برخی از احساس چرخش هم شکایت می‌کنند که بیشتر چرخش در درون سر است تا چرخش محیط یا بیمار. علائم در اوایل صبح که گردن سفت است و در غروب که بیمار خسته است بیشتر مشخص است. اغلب حرکات سریع علائم را در آنها برمی‌انگیزد، ولی ممکن است علائم با دیدن اشیای در حال حرکت و راه رفتن در تاریکی نیز برانگیخته شوند (۳۶). علائم زیر نیز ممکن است در تشخیص سرگیجه گردنی مفید باشند (۶):

درد یا ناراحتی در ناحیه گردن به‌ویژه در پی ضربه، سرگیجه‌ای که ممکن است توسط وضعیت یا حرکت خاص سر برانگیخته شود، سرگیجه با تداوم کوتاه و شدت کاهش‌یابنده، سردرد مدام در ناحیه پس‌سری، محدود شدن حرکت گردن، درد فک و علائمی در اندام‌های فوقانی.

از نظر ما در سرگیجه گردنی، علائم بیشتر به شکل عدم ثبات و افتادن در هنگام راه رفتن است؛ همان‌گونه که تحریک گردن موجب این علائم می‌شود و بعید به نظر می‌رسد که سرگیجه چرخشی واقعی وجود داشته باشد. از دید ما درد گردن نیز معمولاً وجود دارد. در کنار علائمی که می‌توانند در تشخیص به ما

بیماران مبتلا به درد گردن است، بیماران مبتلا به سرگیجه گردنی نیز از درد در ناحیه گردن رنج می‌برند و پیش‌آگهی ضعیف‌تری برای بهبودی درد گردن دارند (۳۵). Yahia و همکاران (۲۰۰۹) نشان داد که در افراد مبتلا به درد مزمن گردنی که به دلیل آسیب به حس عمقی گردن دچار درد گردن شده‌اند، سردرد رایج‌تر از سرگیجه است (۳). سردرد گردنی اصطلاح رایج دیگری است که گفته می‌شود اغلب با سرگیجه همراه است (۱۸). از دیگر علائم همراه سرگیجه گردنی می‌توان به التهاب (tenderness) و محدودیت حرکتی اشاره کرد (۷).

اگرچه در بالا بر استفاده از آزمون‌های اکولوموتور در سرگیجه گردنی اشاره شد، ولی لازم به ذکر است که نتایج ضد و نقیضی در مطالعات دیده می‌شود. Oosterveld و همکاران (۱۹۹۱) داده‌های ENG را در ۲۶۲ نفر که پس از ضربه، علائم اختلالات گردنی داشتند بررسی کردند. ۸۵ درصد حس سبکی سر یا شناور بودن داشتند، ولی هیچ‌کدام سرگیجه چرخشی گزارش نکردند. در ۱۶۵ بیمار نیستاگموس خود به خودی و در ۱۱۰ نفر نیستاگموس وضعیتی گزارش شد. برخی از یافته‌هایی که نشان‌دهنده مشکلات مرکزی بود، مانند نیستاگموس تغییر جهت‌دهنده، تعقیب آرام ساکادیک و مهار ضعیف رفلکس دهلیزی-چشمی (Vestibulo-ocular reflex: VOR)، در اغلب آنها دیده شد و در کل می‌توان گفت که شیوع علائم مرکزی در آنها از ۲۶ تا ۴۳ درصد بود. نیستاگموس گردنی در ۱۶۸ نفر دیده شد که Oosterveld (۱۹۹۱) معتقد است این نیستاگموس ممکن است صرفاً نمود هنجاری از COR باشد و نمی‌توان آن را یافته‌ای غیرطبیعی دانست (۳۸). پیش از این نیز اشاره شد که این یافته در کنار دیگر علائم ارزشمند است. برخلاف آزمون‌های اکولوموتور و کالریک، در چندین مطالعه ثابت شده است که پوسچروگرافی در افراد مبتلا به درد مزمن گردن اختلالات تعادلی نشان می‌دهد (۳ و ۳۹-۴۰). در مطالعه‌ای در افراد مبتلا به درد مزمن گردن که از سرگیجه و عدم تعادل رنج می‌بردند، اختلالات استاتیک و داینامیک تعادلی در پوسچروگرافی دیده شد (۳). در مطالعه دیگری که از پوسچروگرافی استفاده شده بود مشاهده شد

داپلر از مهره‌ها، MRI گردن و اشعه ایکس با خم و راست کردن گردن با نظر پزشک مربوطه برای فرد توصیه می‌شود. آزمون استاندارد طلایی برای بررسی عروق مهره‌ای، آنژیوگرافی است (۴۵).

طبق تجربه شخصی نویسنده اگر فرد مبتلا به سرگیجه گردنی به شنوایی‌شناس ارجاع شد، حتماً برای گسترش ارزیابی‌ها و درمان به فیزیوتراپیست نیز ارجاع داده شود و در این مورد خاص، همکاری شنوایی‌شناس و فیزیوتراپیست‌ها بسیار ارزشمند است. افرادی که به ما مراجعه کرده بودند با توصیه انجام تمریناتی در خانه و ارجاع به فیزیوتراپیست بهبودی قابل توجهی نشان دادند. در فیزیوتراپی نیز آزمون‌های خاصی برای تشخیص و ارزیابی سرگیجه گردنی وجود دارد. برای مثال، یک آزمون بالینی مفید برای تعیین مقاومت فلکسورهای عمیق گردنی که در شکل ۲ نشان داده شده است در تشخیص سرگیجه گردنی می‌تواند کمک‌کننده باشد. در این آزمون، بیمار بدون بالش دراز می‌کشد و از وی خواسته می‌شود که گردنش را بکشد. سپس آزمونگر سر را از پشت، ۲ سانتی‌متر بالا می‌کشد. مقاومت از زمان شروع آزمون تا لحظه‌ای که چانه شروع به کشیدن به جلو می‌کند اندازه‌گیری می‌شود (۶).

درمان

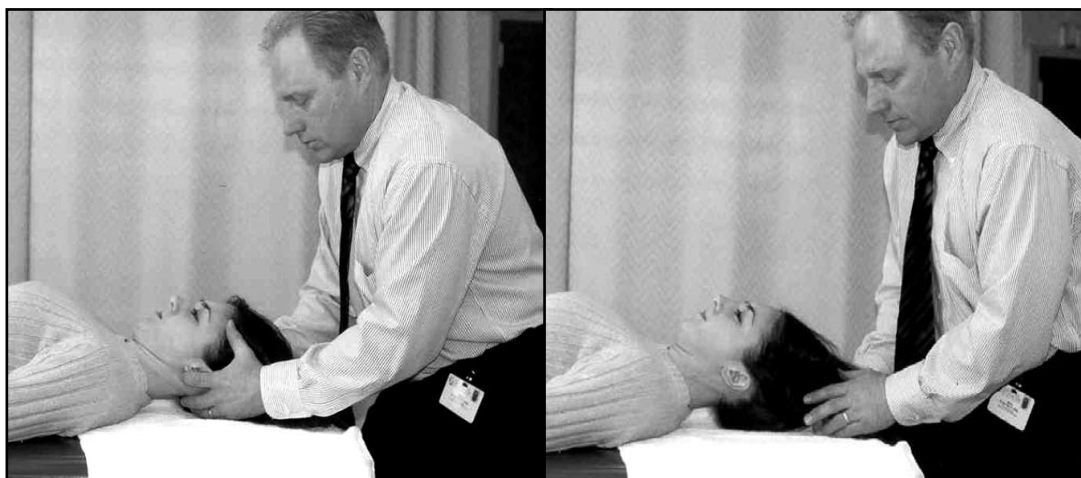
بیماران مبتلا به سرگیجه گردنی معمولاً با مراقبت‌های حمایتی (درمانی یا فیزیوتراپی) بهبود می‌یابند. به درصد کمی از افراد که بیماری آنها شدیدتر است، می‌توان با مداخلات جراحی و برنامه‌های توانبخشی دیگر کمک کرد. درمان دارویی هم در برخی موارد انجام می‌شود.

از آنجا که ممکن است دلایل مختلفی در سرگیجه گردنی دخالت داشته باشد، فیزیوتراپی با روش‌های دستی (Orthopaedic Manual Physical Therapy: OMPT) مختلف شامل ورزش‌های ثابت‌سازی، آموزش وضعیت‌دهی، کشش‌دهی به عضلات کوتاه و عضلات ضعیف و بهبود حرکت مفصل نخاع گردنی ممکن است مفید باشد. در یک مطالعه مروری

کمک‌کننده می‌توان از آزمون‌های زیر نیز برای سرگیجه گردنی استفاده کرد. این آزمون‌ها شامل VNG، VEMP و OAE اشعه ایکس در حالت‌های مختلف گردن، پوسچروگرافی، سی تی اسکن، MRI و سونوگرافی داپلر عروق مهره‌ای (که می‌تواند به عنوان یک آزمون غربالگری پیش از آنژیوگرافی انجام شود) و آنژیوگرافی عروق مهره‌ای هستند (۴۱). توصیه می‌شود که آنژیوگرافی پس از آزمون‌های بی‌خطر ادیولوژیک انجام پذیرد.

همان‌طور که پیش از این اشاره شد، مطالعات استاتیک و دینامیک مانند اکولوگرافی، پوسچروگرافی آزمون‌های مفیدی برای تشخیص هستند (۴۲). از آزمون‌های اکولوموتور به‌صورت اصلاح شده می‌توان برای تشخیص سرگیجه گردنی استفاده کرد، با این وجود به مطالعات بیشتری برای افزایش حساسیت و ویژگی نیاز است و مطالعات در مورد آنها نتایج ضد و نقیضی داشته است. پوسچروگرافی هم در مطالعات محدودی نتایج غیرطبیعی در سرگیجه گردنی نشان داده است و ممکن است برای شناسایی سرگیجه گردنی کمک‌کننده باشد. از طرفی، به دلیل آنکه با آسیب نوار دهلیزی-نخاعی، احتمال افزایش زمان نهفتگی امواج p13 و n23 در VEMP وجود دارد (۴۳ و ۴۴) و با توجه به این که سیستم حس عمقی گردن از طریق نوار نخاعی-دهلیزی با هسته‌های دهلیزی مرتبط می‌شود، ممکن است این آزمون نیز در تشخیص سرگیجه گردنی کمک‌کننده باشد و علی‌رغم این که در مطالعات محدودی به استفاده از آن اشاره شده و نتایج این آزمون در سرگیجه گردنی مشخص نیست، در آینده و با مطالعات بیشتر در زمینه بررسی نتایج آن در این اختلال، شاید بتوان آن را در کنار دیگر آزمون‌ها به کار گرفت.

نتیجه‌گیری ما از این قسمت این است که با توجه به علائم کمک‌کننده در تشخیص سرگیجه گردنی، پس از بررسی‌های لازم ادیولوژیک و رد گزینه‌های منطقی با آزمون‌های ادیولوژیک، سرگیجه گردنی وجود داشت قطعاً نباید آن را به حال خود وا گذاشت و در قدم بعدی، اثبات با دلیل منطقی ضرورت دارد. در این موارد آنژیوگرافی تشدید مغناطیسی (Magnetic Resonance Angiography: MRA) معمولی، سونوگرافی



(ب)

(الف)

شکل ۲- ارزیابی مقاومت فلکسورهای عمیق گردنی، الف) ارزیابی مقاومت فلکسورهای عمیق گردنی-شروع، ب) ارزیابی مقاومت فلکسورهای عمیق گردنی-پایان (۶)

مهره‌ها، عضله، دارو، بایوفیدبک، الکترومیوگرافی سطحی و ورزش است و گزارش شده است که موجب ۸۰ درصد بهبودی در بیماران مبتلا به سرگیجه گردنی می‌شود (۱).

در مطالعه مروری سال ۲۰۰۵ شواهد سطح بالایی (سطح ۳) برای استفاده از درمان دستی برای سرگیجه گردنی به دست آمد (۴)، در حالی که در مطالعه مروری که در سال ۲۰۱۱ انجام پذیرفت مشخص شد که شواهد متوسطی (سطح ۲) در حمایت از درمان دستی (متحرک‌سازی مهره‌ها یا مداخله دستی) برای سرگیجه گردنی وجود دارد (۴۶). شواهد برای ترکیب درمان دستی و توانبخشی دهلیزی در مدیریت سرگیجه گردنی بی‌نتیجه مانده است، چون مطالعه‌ای که درمان دستی را همراه با توانبخشی دهلیزی بررسی کرده باشد وجود ندارد. اما منطق قابل قبولی برای استفاده همزمان از این دو روش برای درمان سرگیجه گردنی وجود دارد. مطالعات بیشتری برای روشن ساختن اثرات مشترک آنها توصیه می‌شود.

پس از ارزیابی‌های ادیولوژیک، اگر یافته‌ها دال بر نقص عملکرد تلفیق حسی باشند، می‌توان برنامه توانبخشی دهلیزی در خانه را برای افراد مبتلا به سرگیجه گردنی توصیه کرد (به صورت

دیده شده است که همه مطالعاتی که از درمان‌های دستی برای بهبود سرگیجه گردنی استفاده کرده بودند کاهش پایدار علائم و نشانه‌های سرگیجه را گزارش کرده‌اند. توانبخشی دهلیزی گاهی برای درمان سرگیجه افراد مشکوک به سرگیجه گردنی ضروری است و چندین مطالعه بازدهی بهتری را در به‌کارگیری توانبخشی دهلیزی در کنار OMPT در درمان بیماران مبتلا به سرگیجه گردنی گزارش کرده‌اند (۶).

یکی از درمان‌های دیگر سرگیجه گردنی، گروهی از تکنیک‌های استنگ (Sustained Natural Apophyseal Glides: SNAG) است. این تکنیک یک چرخش غیرفعال گردن به اطراف است که به وسیله پزشک انجام می‌شود و همزمان فرد گردن خود را فعالانه به سمت ضایعه حرکت می‌دهد. چرخش به اطراف باعث بهبودی درد می‌شود. در یک کارآزمایی بالینی دیده شده است که این روش باعث بهبودی بالینی و آماری معنی‌داری در سرگیجه، درد گردن و ناتوانی ناشی از نقص عملکرد گردن می‌شود (۹).

به نظر می‌رسد روش ترکیبی روش مؤثری برای درمان سرگیجه گردنی باشد. روش ترکیبی شامل مداخله دستی روی

است. در مورد ارزیابی سرگیجه گردنی، همه مطالعات دلالت بر این دارند که هنوز قادر به تشخیص قطعی آن نیستیم و آزمون منفرد ویژه‌ای برای تشخیص آن هنوز مطرح نشده است. تشخیص آن مبتنی بر رد گزینه‌های دیگر است. اخیراً آزمون تعقیب آرام با چرخش گردن برای تشخیص سرگیجه گردنی ارائه شده که هنوز کاملاً معتبر نشده است. پروتکل مشخصی برای تشخیص سرگیجه گردنی وجود ندارد و اکثر تشخیص‌ها براساس تجارب بالینی محدود پزشکان است. در نتیجه، در مورد ارزیابی آن نیز به بررسی‌های بیشتری نیاز است. استفاده از VEMP و پوسچروگرافی در وضعیت‌های مختلف گردن در مطالعات آینده توصیه می‌شود. فیزیوتراپی، دارودرمانی و درمان‌های دستی گزینه‌هایی برای درمان هستند، ولی درمان مشخص و مؤثری هنوز برای آن وجود ندارد و تنها در یک مطالعه ترکیبی از درمان‌ها برای سرگیجه گردنی به‌عنوان پروتکل مطرح شده است. تجربه شخصی نویسنده نشان داده است که توانبخشی دهلیزی در کنار فیزیوتراپی می‌تواند کمک بسیاری به این افراد کند و به‌نظر ترکیبی از درمان‌ها گزینه‌ای مناسب برای درمان باشد. با این وجود، در جهت کمک به بیماران مبتلا به سرگیجه گردنی لازم است مطالعات بیشتری صورت گیرد.

REFERENCES

1. Brandt T, Bronstein AM. Cervical vertigo. *J Neurol Neurosurg Psychiatry*. 2001;71(1):8-12.
2. Poole E, Treleaven J, Jull G. The influence of neck pain on balance and gait parameters in community-dwelling elders. *Man Ther*. 2008;13(4):317-24.
3. Yahia A, Ghroubi S, Jribi S, Mâlla J, Baklouti S, Ghorbel A, et al. Chronic neck pain and vertigo: is a true balance disorder present? *Ann Phys Rehabil Med*. 2009;52(7-8):556-67.
4. Reid SA, Rivett DA. Manual therapy treatment of cervicogenic dizziness: a systematic review. *Man Ther*. 2005;10(1):4-13.
5. Sloane PD, Coeytaux RR, Beck RS, Dallara J. Dizziness: state of the science. *Ann Intern Med*. 2001;134(9 Pt 2):823-32.
6. Schenk R, Coons LB, Bennett SE, Huijbregts PA. Cervicogenic dizziness: a case report illustrating orthopaedic manual and vestibular physical therapy comanagement. *J Man Manip Ther*. 2006;14(3):56-68.
7. Cote P, Mior SA, Fitz-Ritson D. Cervicogenic vertigo: a report of three cases. *J Can Chiropr Assoc*. 1991;35(2):89-94.
8. Ardiç FN, Topuz B, Kara CO. Impact of multiple etiology on dizziness handicap. *Otol Neurotol*. 2006;27(5):676-80.
9. Reid SA, Rivett DA, Katekar MG, Callister R.

دوبار در روز و برای پنج دفعه)، این تمرینات می‌تواند شامل موارد زیر باشد(۶):

۱- بیمار در حالت نشسته چانه را بالا نگه دارد و به یک هدف بینایی نگاه کند؛ ۲- گردن را ۴۵ درجه به راست و چپ چرخانده و دوباره به خط وسط باز گرداند در حالی که هنوز به هدف بینایی نگاه می‌کند؛ و ۳- در حالی که به هدف نگاه می‌کند بلند شود و بنشیند (برای امنیت بیشتر از صندلی دسته‌دار استفاده شود).

به‌طور خلاصه فیزیوتراپی، دارودرمانی، درمان‌های دستی و توانبخشی دهلیزی گزینه‌هایی برای درمان سرگیجه گردنی هستند، ولی درمان مشخص مؤثر و منفردی هنوز برای آن وجود ندارد. در بانک‌های اطلاعاتی مقالات با عنوان خاص سرگیجه گردنی محدود بود و زبان برخی از آنها نیز انگلیسی نبود. در کل، مطالعات بالینی درباره سرگیجه گردنی تاکنون بر چند نکته دلالت دارند. در ابتدا این که نقش گردن در حفظ تعادل قابل انکار است و شواهد بسیاری در این رابطه وجود دارد، ولی این که سرگیجه گردنی اختلال منحصر به فرد و مجزایی است یا این که اختلال ثانوی همراه اختلالات دیگر مانند سردرد گردنی است هنوز مورد بحث است و برای نتیجه‌گیری قطعی به مطالعات بیشتری نیاز

- Sustained natural apophyseal glides (SNAGs) are an effective treatment for cervicogenic dizziness. *Man Ther.* 2008;13(4):357-66.
10. Ryan GM, Cope S. Cervical vertigo. *Lancet.* 1955;269(6905):1355-8.
 11. Karlberg M, Magnusson M, Malmström EM, Melander A, Moritz U. Postural and symptomatic improvement after physiotherapy in patients with dizziness of suspected cervical origin. *Arch Phys Med Rehabil.* 1996;77(9):874-82.
 12. Clendaniel RA, Landel R. Non-vestibular diagnosis and imbalance: cervicogenic dizziness. In: Herdman S, editor. *Vestibular rehabilitation.* 3rd ed. Philadelphia: FA Davis Company; 2007. p. 467-83.
 13. Corneil BD, Olivier E, Munoz DP. Neck muscle responses to stimulation of monkey superior colliculus. I. Topography and manipulation of stimulation parameters. *J Neurophysiol.* 2002;88(4):1980-99.
 14. Reddy RS, Maiya GA, Rao SK. Proprioceptive reposition errors in subjects with cervical spondylosis. *IJHSR.* 2012;1(2):65-73.
 15. Treleaven J. Sensorimotor disturbances in neck disorders affecting postural stability, head and eye movement control--Part 2: case studies. *Man Ther.* 2008;13(3):266-75.
 16. Mergner T, Siebold C, Schweigart G, Becker W. Human perception of horizontal trunk and head rotation in space during vestibular and neck stimulation. *Exp Brain Res.* 1991;85(2):389-404.
 17. Kogler A, Lindfors J, Odkvist LM, Ledin T. Postural stability using different neck positions in normal subjects and patients with neck trauma. *Acta Otolaryngol.* 2000;120(2):151-5.
 18. Dieterich M, Pollmann W, Pfaffenrath V. Cervicogenic headache: electronystagmography, perception of verticality and posturography in patients before and after C2-blockade. *Cephalalgia.* 1993;13(4):285-288.
 19. Mckenna GJ, Peng GC, Zee DS. Neck muscle vibration alters visually perceived roll in normals. *J Assoc Res Otolaryngol.* 2004;5(1):25-31.
 20. Kavounoudias A, Gilhodes JC, Roll R, Roll JP. From balance regulation to body orientation: two goals for muscle proprioceptive information processing? *Exp Brain Res.* 1999;124(1):80-8.
 21. Bove M, Courtine G, Schieppati M. Neck muscle vibration and spatial orientation during stepping in place in humans. *J Neurophysiol.* 2002;88(5):2232-41.
 22. Galm R, Rittmeister M, Schmitt E. Vertigo in patients with cervical spine dysfunction. *Eur Spine J.* 1998;7(1):55-8.
 23. Wrisley DM, Sparto PJ, Whitney SL, Furman JM. Cervicogenic dizziness: a review of diagnosis and treatment. *J Orthop Sports Phys Ther.* 2000;30(12):755-66.
 24. Treleaven J, Jull G, Lowchoy N. Standing balance in persistent whiplash: a comparison between subjects with and without dizziness. *J Rehabil Med.* 2005;37(4):224-9.
 25. Kamouchi M, Kishikawa K, Matsuo R, Yasumori K, Inoue T, Okada Y, et al. Ultrasonographic detection of extracranial vertebral artery compression in bow hunter's brain ischemia caused by neck rotation. *Cerebrovasc Dis.* 2003;16(3):303-5.
 26. Galli J, Tartaglione T, Calo L, Ottaviani F. Os odontoideum in a patient with cervical vertigo: a case report. *Am J Otolaryngol.* 2001;22(5):371-3.
 27. Haldeman S, Dagenais S. Cervicogenic headaches: a critical review. *Spine J.* 2001;1(1):31-46.
 28. Machaly SA, Senna MK, Sadek AG. Vertigo is associated with advanced degenerative changes in patients with cervical spondylosis. *Clin Rheumatol.* 2011;30(12):1527-34.

29. Olszewski J, Majak J, Pietkiewicz P, Luszcz C, Repetowski M. The association between positional vertebral and basilar artery flow lesion and prevalence of vertigo in patients with cervical spondylosis. *Otolaryngol Head Neck Surg.* 2006;134(4):680-4.
30. Nagashima C. Surgical treatment of vertebral artery insufficiency caused by cervical spondylosis. *J Neurosurg.* 1970;32(5):512-21.
31. Sheehan S, Bauer RB, Meyer JS. Vertebral artery compression in cervical spondylosis: arteriographic demonstration during life of vertebral artery insufficiency due to rotation and extension of the neck. *Neurology.* 2003;10(11):968.
32. Foster CA, Jabbour P. Barré-Leiou syndrome and the problem of the obsolete eponym. *Laryngol Otol.* 2007;121(7):680-3.
33. Endo K, Ichimaru K, Shimura H, Imakiire A. Cervical vertigo after hair shampoo treatment at a hairdressing salon: a case report. *Spine.* 2000;25(5):632-4.
34. Heidenreich KD, Beaudoin K, White JA. Cervicogenic dizziness as a cause of vertigo while swimming: an unusual case report. *Am J Otolaryngol.* 2008;29(6):429-31.
35. Humphreys BK, Bolton J, Peterson C, Wood A. A Cross-Sectional Study of the association between pain and disability in neck pain patients with dizziness of suspected cervical origin. *Journal of whiplash & related disorders.* 2002;1(2):63-73.
36. Kristajansson E, Treleaven J. Sensorimotor function and dizziness in neck pain: implications for assessment and management. *J Orthop Sports Phys Ther.* 2009;39(5):364-77.
37. Treleaven J, Jull G, LowChoy N. Smooth pursuit neck torsion test in whiplash-associated disorders: relationship to self-reports of neck pain and disability, dizziness and anxiety. *J Rehabil Med.* 2005;37(4):219-23.
38. Oosterveld WJ, Kortschot HW, Kingma GG, De Jong HA, Saatci MR. Electronystagmographic findings following cervical whiplash injuries. *Acta Otolaryngol.* 1991;111(2):201-5.
39. Alund M, Ledin T, Odkvist L, Larsson SE. Dynamic posturography among patients with common neck disorders. A study of 15 cases with suspected cervical vertigo. *J Vestib Res.* 1993;3(4):383-9.
40. Norré ME, Forrez G, Stevens A, Beckers A. Cervical vertigo diagnosed by posturography? Preliminary report. *Acta Otolaryngol Belg.* 1987;41(4):574-81.
41. Taneja MK. Cervico-ocular reflex in cervical vertigo. *Indian J Otol.* 2011;17(2):51-3.
42. Norre ME. Cervical vertigo. Diagnosis and semiological problem with special emphasis upon "cervical nystagmus". *Acta Otorhinolaryngol Belg.* 1987;41(3):436-52.
43. Kamali B, Hajiabolhassan F, Fatahi J, Nasliesfahani E, Sarafzadeh J, Faghihzadeh S. Comparing the vestibular evoked myogenic potentials in patients with type I diabetes mellitus and normal people. *Audiol.* 2013;22(2):94-103.
44. Farhadi R, Hajiabolhassan F, Akhlaghi M, Jalaie Sh, Akbarian M. Vestibular evoked myogenic potentials in patients with inactive stage of systemic lupus erythematosus. *Audiol.* 2013;22(2):63-72.
45. Ruckenstein MJ, Shepard NT. Balance function testing: rational approach. *Otolaryngol Clin North Am.* 2000;33(3):507-18.